

## BLEFARITIS

### → INTRODUCCIÓN

Paciente de 35 años de edad con sensación de cuerpo extraño, escozor en ambos ojos y ojo rojo izquierdo intermitente desde hace meses con episodios de agudización.

### → DIAGNÓSTICO

Se realizó exploración en lámpara de hendidura encontrándose una flictenula en ojo izquierdo y abundante blefaritis anterior en ambos ojos, con costras en base de pestañas, enrojecimiento palpebral y telangiectasias.

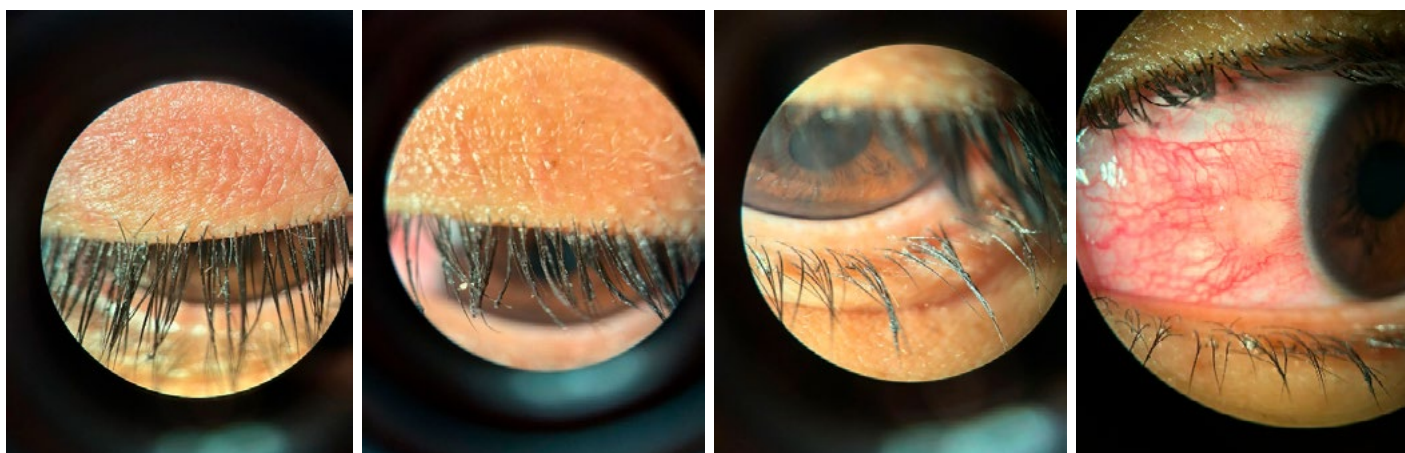### → TRATAMIENTO

Se pautaron corticoides locales en ojo izquierdo y limpieza dos veces al día con **Gasas TiABLO Higiene Ocular** en ambos ojos.

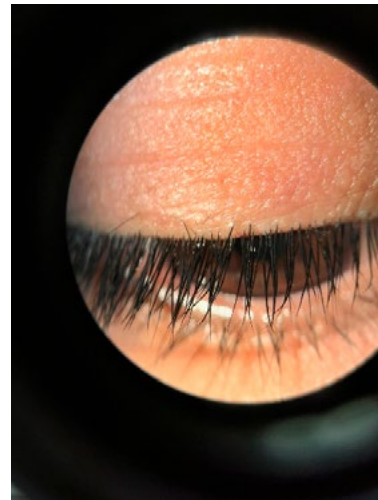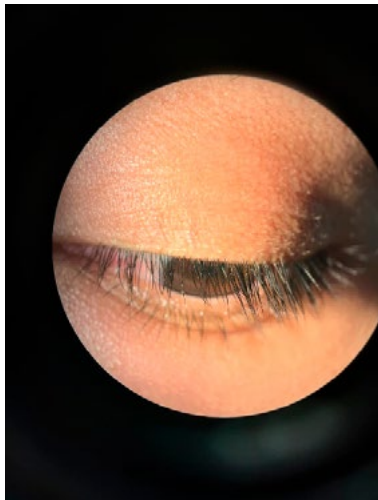
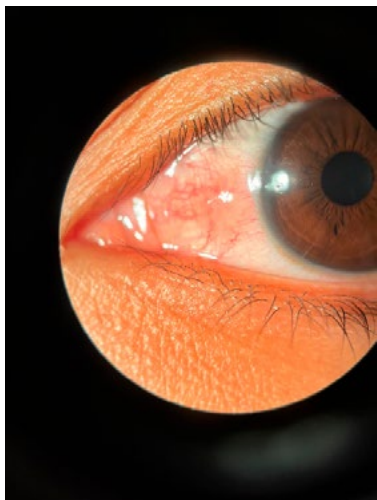
### → CONCLUSIÓN

La paciente notó gran mejoría en los síntomas, signos y enrojecimiento con solo tres días de tratamiento.

### → ANTES DEL TRATAMIENTO:



## ➔ DESPUÉS DEL TRATAMIENTO:



### Bibliografía:

1. Wolffsohn JS, Arita R, Chalmers R, Djalilian A, Dogru M, Dumbleton K, Gupta PK, Karpecki P, Lazreg S, Pult H, Sullivan BD, Tomlinson A, Tong L, Villani E, Yoon KC, Jones L, Craig JP. TFOS DEWS II Diagnostic Methodology report. *Ocul Surf*. 2017 Jul;15(3):539-574. doi: 10.1016/j.jtos.2017.05.001. Epub 2017 Jul 20. PMID: 28736342.
2. Malone, Sara MD; Cameron, Anwar R. MD. What is the best treatment for a hordeolum (stye)?. *Evidence-Based Practice* 23(1):p 24-25, January 2020. | DOI: 10.1097/EBP.0000000000000493.
3. Choi DS, Djalilian A. Oral azithromycin combined with topical anti-inflammatory agents in the treatment of blepharokeratoconjunctivitis in children. *J AAPOS*. 2013 Feb;17(1):112-3. doi: 10.1016/j.jaapos.2012.10.015.

