

## FLICTENULOSIS

### → INTRODUCCIÓN

Paciente de 50 años de edad que acudió por dolor, inflamación y enrojecimiento en párpado superior derecho de 4 días de evolución.

### → DIAGNÓSTICO

Se realizó exploración en lámpara de hendidura, se localizó orzuelo en párpado superior derecho y blefaritis posterior, así como chalazión en párpado inferior.

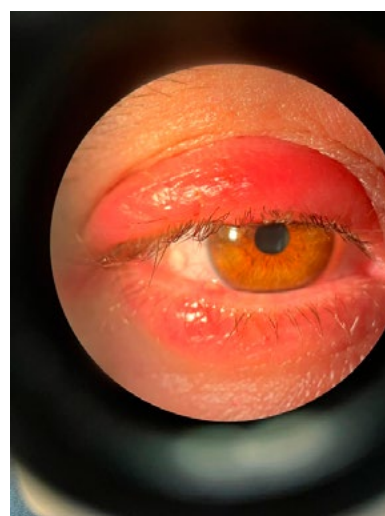
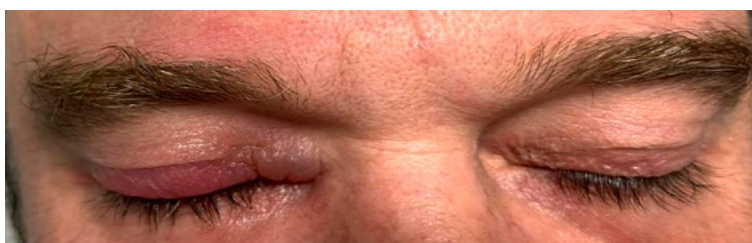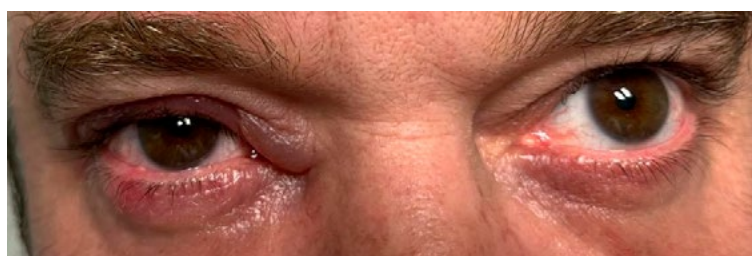### → TRATAMIENTO

Se pautaron masajes con calor local con **toallas TiABLO** y limpieza dos veces al día con **Gasas TIABLO Higiene Ocular** en ambos ojos.

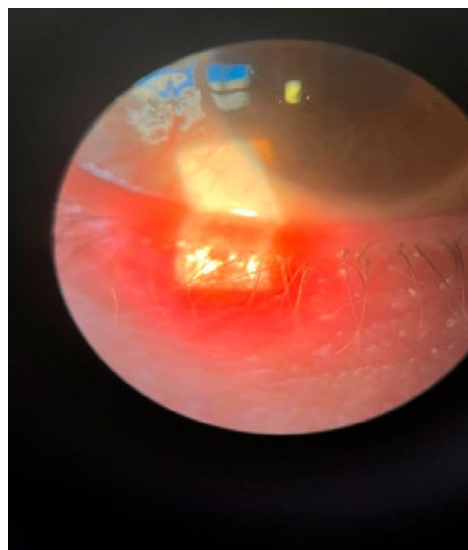
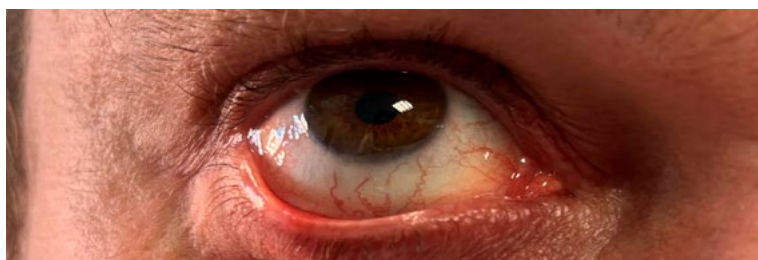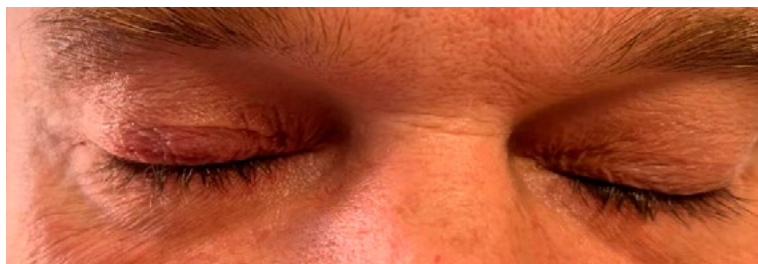### → CONCLUSIÓN

El orzuelo disminuyó drásticamente al tercer día y los signos de blefaritis también disminuyeron.

### → ANTES DEL TRATAMIENTO:



## → DESPUÉS DEL TRATAMIENTO:



### Bibliografía:

1. Wolffsohn JS, Arita R, Chalmers R, Djalilian A, Dogru M, Dumbleton K, Gupta PK, Karpecki P, Lazreg S, Pult H, Sullivan BD, Tomlinson A, Tong L, Villani E, Yoon KC, Jones L, Craig JP. TFOS DEWS II Diagnostic Methodology report. *Ocul Surf*. 2017 Jul;15(3):539-574. doi: 10.1016/j.jtos.2017.05.001. Epub 2017 Jul 20. PMID: 28736342.
2. Malone, Sara MD; Cameron, Anwar R. MD. What is the best treatment for a hordeolum (stye)?. *Evidence-Based Practice* 23(1):p 24-25, January 2020. | DOI: 10.1097/EBP.0000000000000493.
3. Choi DS, Djalilian A. Oral azithromycin combined with topical anti-inflammatory agents in the treatment of blepharokeratoconjunctivitis in children. *J AAPOS*. 2013 Feb;17(1):112-3. doi: 10.1016/j.jaapos.2012.10.015.

