

QUERATOPATÍA PUNTEADA SUPERFICIAL POR TRIQUIASIS DE PESTAÑAS ASOCIADA A OJO SECO

INTRODUCCIÓN

Presentamos el caso de una **paciente de 75 años, no portadora de lentes de contacto, que acude a urgencias por enrojecimiento y molestias en el ojo derecho desde hace una semana.** Su hija comenta que le han crecido unas pestañas hacia la superficie ocular. Así mismo, refiere que frecuentemente presenta sensación de arenilla sobre todo cuando realiza tareas como coser o ver la televisión. La triquiasis palpebral es una enfermedad que se caracteriza por el crecimiento anómalo de las pestañas que, en vez de crecer hacia afuera, crecen hacia el interior del globo ocular.

PRUEBAS DIAGNÓSTICAS REALIZADAS

Se realizó una biomicroscopía ocular del ojo derecho en la que se observaron 6 pestañas triquiásicas en tercio medio de párpado inferior junto con una hiperemia conjuntival mixta leve (Figura 1), sin cuerpos extraños en fondos de saco conjuntival. La córnea era transparente con lesiones epiteliales corneales puntiformes en la región paralimbar inferior que se tiñen con fluoresceína (Figura 2). Además, se observó una reducción en el tiempo de rotura de la película lagrimal. Con estos hallazgos establecimos el diagnóstico de queratopatía punteada superficial causada por la triquiasis de las pestañas asociada a síndrome de ojo seco.

TRATAMIENTO PRESCRITO

Para aliviar las molestias de la paciente, se retiraron las pestañas triquiásicas con pinzas en la lámpara de hendidura y se trataron las lesiones epiteliales corneales con pomada antibiótica de tobramicina cada 8 horas durante 5 días.

Además, para mejorar los síntomas crónicos de la paciente de sensación de arenilla se prescribió tratamiento de mantenimiento con lagrime artificial Puro (solución oftálmica de 0,15 % de hialuronato sódico) una gota 4-5 veces al día junto con la aplicación nocturna del gel oftálmico Puro Epithel (gel oftálmico de carbómero 0,3 % y dexpanthenol 5 %).

El tratamiento de la queratopatía punteada superficial con esta combinación de solución oftálmica de ácido hialurónico (1) y gel oftálmico puede ayudar a aliviar los síntomas de sequedad ocular, mejorar la lubricación de la superficie ocular y favorecer la cicatrización de las erosiones corneales. El hialuronato sódico es un compuesto que se encuentra de forma natural en el ojo y tiene propiedades hidratantes y lubricantes. Se utiliza para aliviar los síntomas de sequedad ocular y lubricar la superficie de la córnea. El gel oftálmico de carbómero 0,3 % y dexpanthenol 5 % es una combinación de carbómero que actúa como un lubricante ocular que proporciona un alivio prolongado de los síntomas de sequedad ocular, y dexpanthenol, que es un derivado de la vitamina B5 con propiedades hidratantes y promueve la regeneración de los tejidos oculares.

CONCLUSIONES

El síndrome de ojo seco se produce por la pérdida de la homeostasis de la película lagrimal, y es una condición, que en España, afecta a más 5 millones de personas (2). Es importante diagnosticar y tratar adecuadamente a los pacientes con queratitis y ojo seco para aliviar los síntomas, prevenir complicaciones y mejorar la función visual, lo que conduce a una mejor calidad de vida. El diagnóstico preciso es fundamental, ya que la queratitis y el ojo seco pueden ser causados por diferentes factores. En nuestro caso, había un componente de ojo seco exacerbado por el roce de las pestañas triquiásicas.

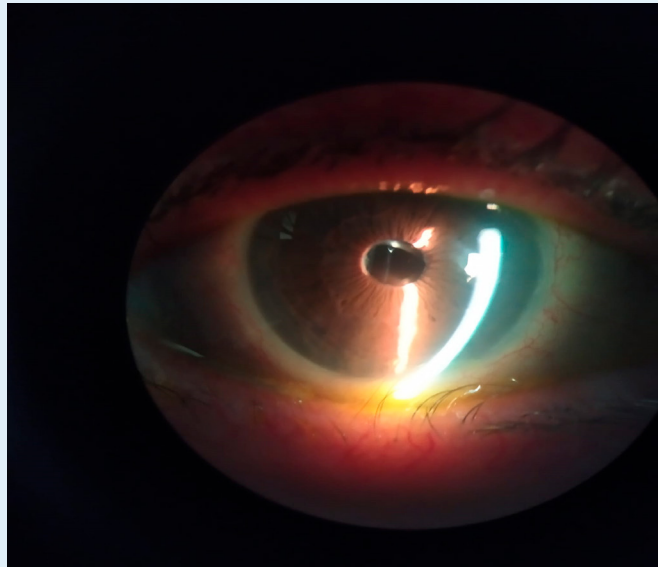


Figura 1. Biomicroscopía ocular en la que se observan pestañas triquiásicas en tercio medio de párpado inferior de ojo derecho. Con permiso de la paciente

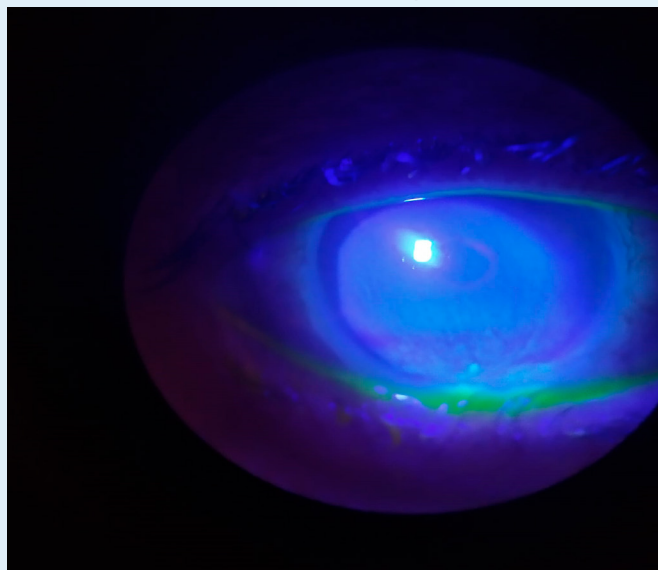


Figura 2. Biomicroscopía ocular con lesiones epiteliales flúor positivas de distribución inferior. Con permiso de la paciente

BIBLIOGRAFÍA:

1. Yang YJ, Lee WY, Kim YJ, Hong YP. A Meta-Analysis of the Efficacy of Hyaluronic Acid Eye Drops for the Treatment of Dry Eye Syndrome. Int J Environ Res Public Health [Internet]. 2021 Mar 1 [cited 2023 Jul 14];18(5):1–14. Available from: <https://pubmed.ncbi.nlm.nih.gov/33804439/>
2. Ferreiro AF, González Barcia M, Jesús M, Díaz L, Otero FJ, Sección Coordinada Por E. Lubricantes oculares en el tratamiento del ojo seco SÍNDROME DE OJO SECO. SANITARIOS Panorama Actual del Medicamento. 2014;38(372):350–6.

