

EL FONENDO EN URGENCIAS DE OFTALMOLOGÍA

15 CASOS CLÍNICOS

INTRODUCCIÓN

Caso Clínico:

Acude a Urgencias de oftalmología de un hospital terciario, una mujer de 49 años por ojo rojo no doloroso de 3 semanas de evolución.

- » No alergias medicamentosas conocidas.
- » No antecedentes médicos de interés.
- » Antecedente oftalmológico: diplopía resuelta hacía tres meses.

EXPLORACIÓN OFTALMOLÓGICA

Avsc OD 1.0 OI: 0.4 est 0.8-

- » **Motilidad ocular extrínseca:** sin limitaciones, movimientos no dolorosos NO DPAR. Midriasis media poco reactiva OI.
- » **PIO OI:** 12 mmHg.
- » **BMC OD:** segmento anterior sin alteraciones.
- » **BMC OI:** hiperemia conjuntival 3+, quemosis inferior, vasos episclerales ingurgitados, en cabeza de medusa, córnea transparente, queratitis punteada superficial dispersa, holocorneal, grado 3 (escala Oxford).
- » **FO:** papilla bordes nítidos, mácula aspecto sano, no tortuosidad vascular.
- » **Test Ishihara sin alteraciones.**
- » **Gonioscopia:** sangre canal Schlemm.
- » **Exoftalmometría (Hertel), a 105 mm distancia intercantal, 15/18 mm.**
- » **Plenitud párpado superior izquierdo.**
- » **Soplo orbitario.**

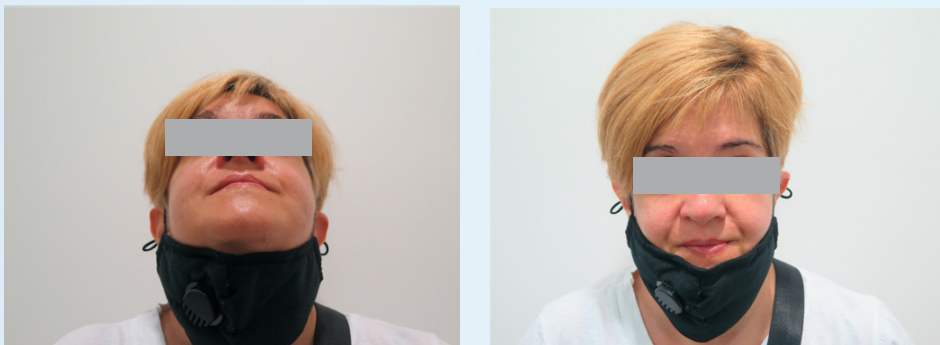

Figura 1. Imágenes tomadas de la paciente en consultas externas el día que acudió a urgencias

PRUEBAS DIAGNÓSTICAS REALIZADAS:

Ante el diagnóstico de presunción de fístula carótido cavernosa vs. malformación arteriovenosa, se solicitó de urgencias un TC que fue complementada con un **angioTC**.

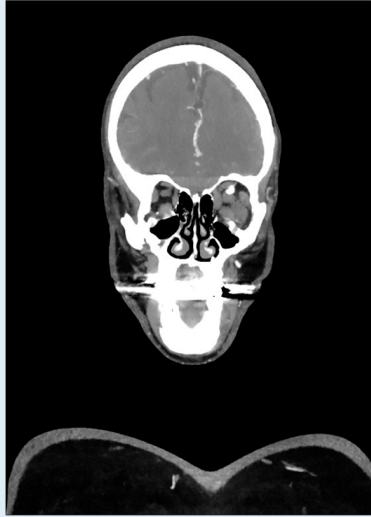

Figura 2. AngioTC, corte coronal. Se observa la dilatación de la vena oftálmica superior izquierda y la congestión de los músculos extraoculares

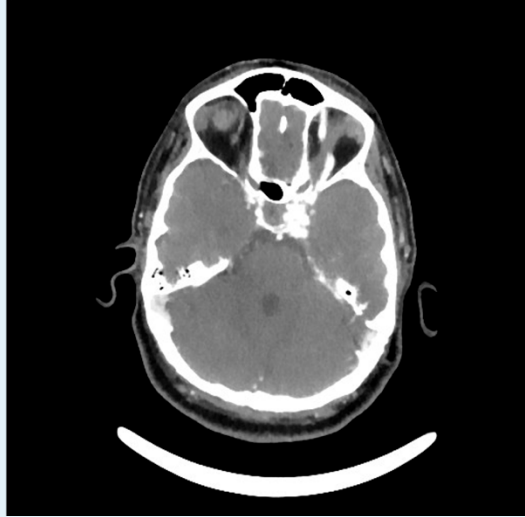


Figura 3. AngioTC, corte transversal. Se observa la dilatación de la vena oftálmica superior izquierda y el realce en fase precoz del seno cavernoso así como un agrandamiento del mismo

Dada la confirmación radiológica del diagnóstico de fístula carótido cavernosa (FCC), se contactó con el servicio de Neurocirugía para que valorara a la paciente. Como no presentaba signos de alarma, se decidió dar de alta hospitalaria y programar de forma ambulatoria una **arteriografía diagnóstico-terapéutica**. La angiografía de sustracción digital (S 94,4 %) sirve además de como procedimiento diagnóstico que localiza y establece el tipo de drenaje de la ístula, como procedimiento terapéutico.(1)

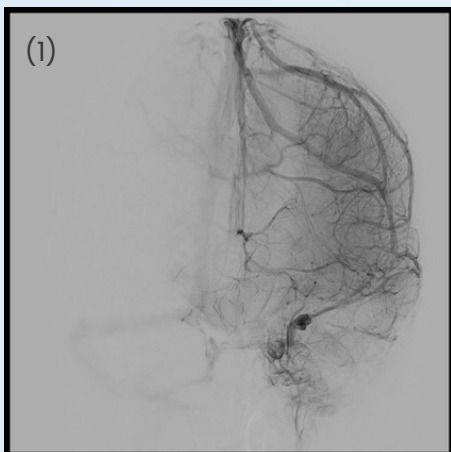


Figura 4. Arteriografía en fase precoz donde se observa la comunicación fistulosa de alto flujo ACI izquierda - seno cavernoso

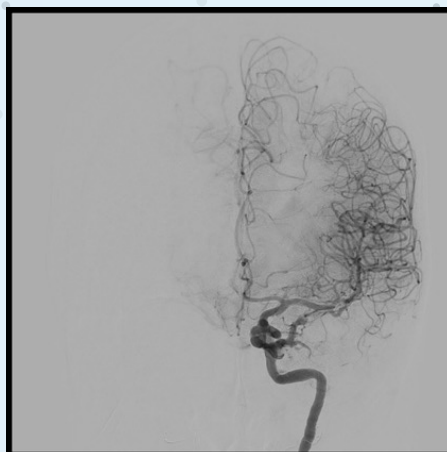


Figura 5. Arteriografía en fase tardía, llenado venoso, en donde se observa la comunicación fistulosa de alto flujo ACI izquierda - seno cavernoso

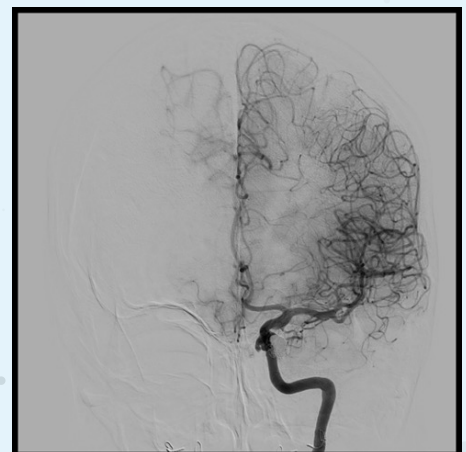


Figura 6. Arteriografía tras el cierre de la comunicación

Se realizó un seguimiento ambulatorio oftalmológico. La paciente acudió a urgencias nuevamente por limitación a la supraducción y la abducción con el ojo izquierdo; además, la PIO aumentó hasta los 27 mmHg pero se mantuvo dentro del límite de la normalidad con tratamiento hipotensor (betabloqueantes + prostaglandinas). La AV cayó por presentar una obstrucción de vena central de la retina con oclusión de la arteria cilioretiniana a los 10 días de la embolización por neurorradiología. Sin embargo, no hubo repercusión isquémica en la periferia en ningún momento durante el seguimiento de la paciente, así como tampoco edema macular objetivado por OCT. La AVcc en el ojo izquierdo en este momento era de cuenta dedos a 3 m, a los dos meses siguientes, esta era de 0.4 estenopeico 0.6+.

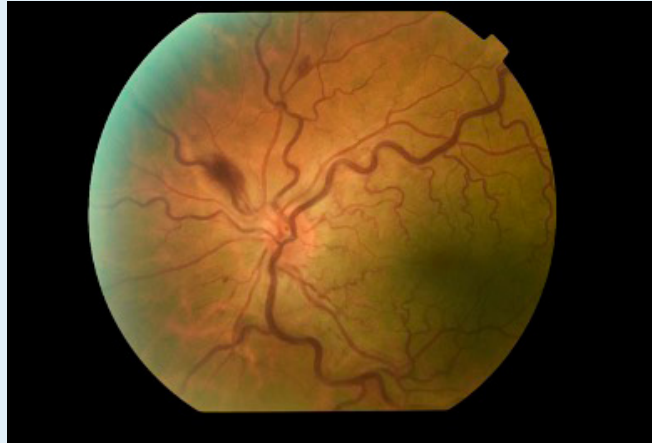

Figura 7. Retinografía ojo izquierdo de nuestra paciente, a las 2 semanas del diagnóstico de presunción, pendiente de la arteriografía diagnóstica-terapéutica

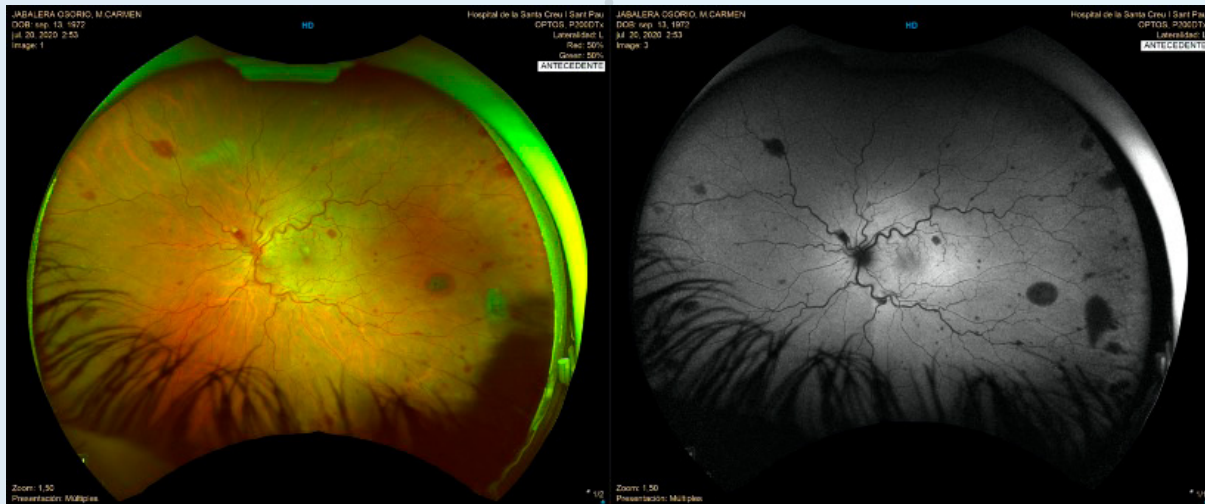

Figura 8. Retinografía de campo amplio y autofluorescencia de nuestra paciente tras haberse realizado ya el cierre de la fístula

TRATAMIENTOS PRESCRITOS:

Además de controlar la presión intraocular con hipotensores (betabloqueantes y prostaglandinas), se pautó por el discomfort y la queratitis punteada superficial *Puro* 1 gota 4 veces al día y *Puro protect* en aplicación nocturna.

CONCLUSIONES

Una fístula carótido cavernosa es una comunicación anómala entre un sistema de alto flujo (arterial) y un sistema de baja resistencia (venoso) sin un lecho capilar intermedio, a diferencia de las malformaciones arteriovenosas.

El seno cavernoso, situado a ambos lados de la silla turca, es un plexo venoso extradural, rodeado de duramadre que se extiende desde el ápex orbitario y la fisura orbitaria superior (FOS) hasta el *cavum* de Meckel. En él drenan las venas oftálmicas y el plexo esfenoparietal, se conecta posteriormente con los senos petrosos superior e inferior. Dentro del seno, en la parte más media, encontramos la carótida interna y el sexto par craneal. En su pared lateral, de arriba abajo, se encuentra el Ili, IV par craneal, la porción oftálmica (V1) y la porción maxilar (V2) del trigémino.

Las fístulas carótido-cavernosas, se pueden clasificar según sus características anatómicas en directas e indirectas; a su vez, estas se clasifican según el gradiente hemodinámico en fístulas de alto flujo (directas), y de bajo flujo (indirectas). Si bien no todas las directas son de alto flujo, también se pueden encontrar fístulas directas de bajo flujo en las que ha dado tiempo a un mecanismo adaptativo venoso, en las que los signos y síntomas oculares no son tan impresionantes, bien porque la ruptura de la pared es pequeña o porque se ha producido una trombosis parcial.⁽²⁾

Derivados de un drenaje anómalo anterior, se observarán síntomas congestivos:

- » **Quemosis conjuntival.**
- » **Exoftalmos pulsátil.**
- » **Blefarroedema.**
- » **Dolor periocular.**
- » **Aumento de PIO (glaucoma).**

Si por el contrario sucede un drenaje posterior, observaremos oftalmoplejía y diplopía así como ptosis por compromiso de los pares craneales, e incluso un síndrome de Horner por afectación del plexo simpático que rodea a la carótida externa; así como síntomas neurológicos corticales.

Los clásicos síntomas oftalmológicos son típicos como ya se ha dicho del drenaje anterior: proptosis, arterialización de los vasos conjuntivales, estrabismo por afectación de sobre todo, el sexto par; síntomas congestivos como la sangre en el canal de Schlemm debido a un aumento de la presión episcleral, o un aumento de la tortuosidad venosa por estasis o incluso, neovascularización por disminución de la perfusión e isquemia. Habitualmente, los síntomas son unilaterales, aunque pueden darse de forma bilateral por conexiones intercavernosas.⁽³⁾

Aunque se trate de una entidad rara, es potencialmente mortal y puede ocasionar una pérdida visual potencial y multifactorial. Conocer esta entidad así como su presentación es clave para poder tener una alta sospecha clínica y, de este modo, realizar una anamnesis dirigida y minuciosa.

BIBLIOGRAFÍA:

1. Chi-Chang Chen C, Chuen-Tsuei Chang P, Shy CG, Chen WS, Hung HC. CT Angiography and MR Angiography in the Evaluation of Carotid Cavernous Sinus Fistula Prior to Embolization: A Comparison of Techniques. 2005
2. Henderson A, Miller N. Carotid-cavernous fistula: current concepts in aetiology, investigation, and management. 2018
3. Sharma R, Ponder C, Kamran M, Chacko J, Kapoor N, Mylavarapu K, et al. Case Presentation Bilateral Carotid-Cavernous Fistula: A Diagnostic and Therapeutic Challenge. 2022.

