

QUERATITIS INFECCIOSA CON DEFECTO EPITELIAL PERSISTENTE

14

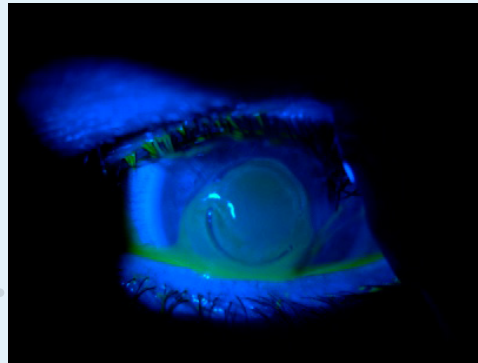
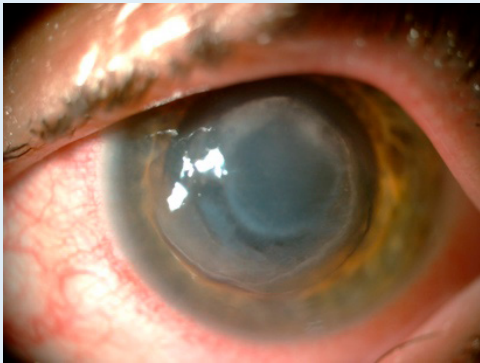
CASOS CLÍNICOS

INTRODUCCIÓN

Se presenta el caso de una **mujer de 40 años que acude a Urgencias por dolor y pérdida de visión en el ojo izquierdo (OI)**. Fue operada hace una semana de queratocono con colocación de anillos intraestromales.

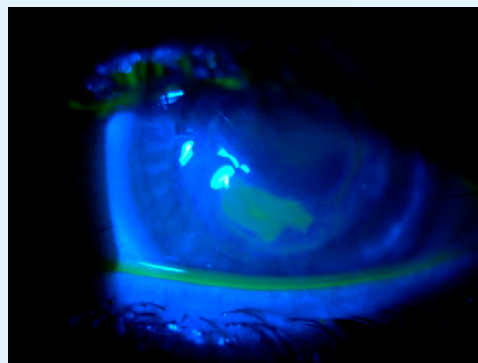
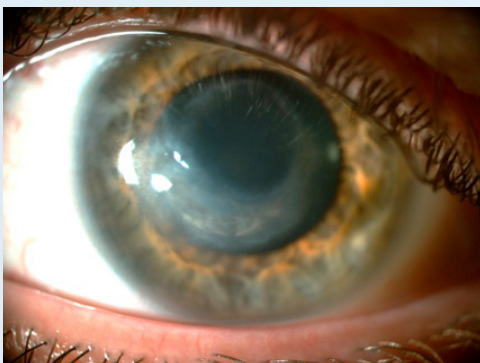
A la exploración oftalmológica se observa:

- » **Agudeza visual: percepción luminosa.**
- » **Tensión ocular: buen tono a la digitopresión (no valorable por tonometría).**
- » **Biomicroscopia: restos de secreción purulenta. Hiperemia conjuntival marcada. Córnea con desepitelización central y signos de infección. Edema corneal difuso e infiltrado estromal perilesional. Hipopion de menos de 1 mm.**



Se realiza un raspado corneal para bacterias y se decide ingreso para manejo con antibioterapia tópica e intravenosa e hidratación intensiva con lágrimas Puro. El resultado del raspado corneal es positivo para *Staphylococcus epidermidis* sensible a la antibioterapia iniciada de forma empírica.

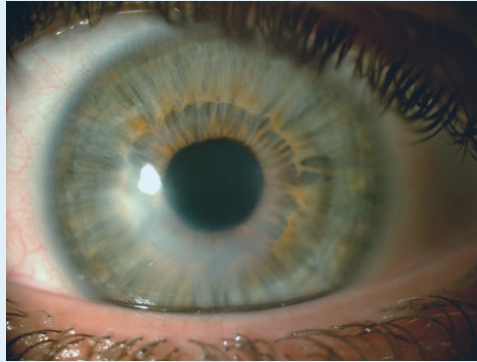
En revisiones posteriores, la evolución es favorable, disminuyendo los signos infecciosos, el edema corneal y el tamaño de defecto epitelial, aunque persiste desepitelización en el tercio inferior.



Se decide alta domiciliaria manteniendo únicamente antibioterapia tópica, hidratación con lágrimas Puro y se añade Puro Epithel nocturno para mejoría de los síntomas y cierre del defecto epitelial.

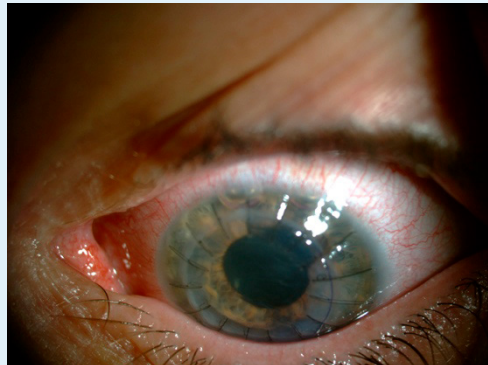
A las 2 semanas del inicio de esta nueva pauta, el cierre de la úlcera es completo, quedando únicamente un leucoma que alcanza el área prepupilar condicionando la mejoría visual.

En los controles posteriores se mantiene únicamente hidratación con Puro y pomada Puro Epithel, con un resultado más que favorable en cuanto al cierre del defecto.



Más adelante, se decide realizar un trasplante corneal tipo DALK en ese ojo por el defecto cicatricial que condiciona una baja agudeza visual

Actualmente, la paciente presenta una visión de entre el 10-20 % y mantiene hidratación con lágrimas artificiales Puro 3-4 veces al día.



En los casos como este, con defectos epiteliales persistentes, la hidratación intensiva con lágrimas artificiales Puro restablece las condiciones fisiológicas de la superficie ocular, acelerando el proceso de cicatrización y proporcionando, al mismo tiempo, una mejoría de los síntomas de superficie, ofreciendo además un alivio de larga duración.

BIBLIOGRAFÍA:

1. Ferreira de Souza R, Kruse FE, Seitz B. Autologous serum for otherwise therapy resistant corneal epithelial defects - Prospective report on the first 70 eyes. 2001 Nov;218(11):720-6. German. doi: 10.1055/s-2001-18663. PMID: 11731899.
2. Zhe TZ, To HY, Shih KC, Tong L. New developments in the management of persistent corneal epithelial defects. Survey of Ophthalmology. 2023; S0039625723000826
3. Wilczyński M. The use of autologous serum in the treatment of the ocular surface diseases. 2009;111(10-12):363-8. Polish. PMID: 20169898.

