

QUERATECTOMÍA SUPERFICIAL MANUAL EN UN CASO DE DISTROFIA EPITELIAL

PRESENTACIÓN DEL CASO CLÍNICO:

Mujer de 52 años que acude a consulta por disminución de agudeza visual de dos años de evolución.

Entre sus antecedentes personales encontramos:

- » **Tiroidectomía secundaria a carcinoma papilar de tiroides.**
- » **Hipertensión arterial.**
- » **Miopía y astigmatismo.**

En la exploración oftalmológica destaca:

DATOS ÓPTICOS:

Mejor agudeza visual corregida:

- » Ojo derecho: **0,9 con -7 -5.50 a 160°.**
- » Ojo izquierdo: **0,7 con -10 -2,50 a 40°.**

La queratometría mostró los siguientes resultados:

- » Ojo derecho: **-3,75 a 160°.**
- » Ojo izquierdo: **-2 a 15°.**

BIOMICROSCOPIA DEL POLO ANTERIOR:

En ambos ojos se observaban opacidades corneales centrales a nivel epitelial, así como depósitos férricos en hemicórnea inferior (**Figuras 1 y 2**).

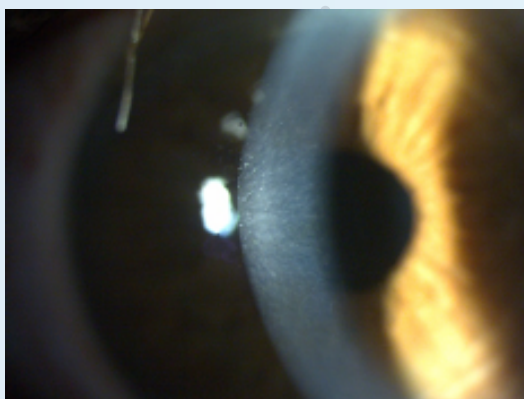


Figura 1. Biomicroscopía corneal ojo derecho

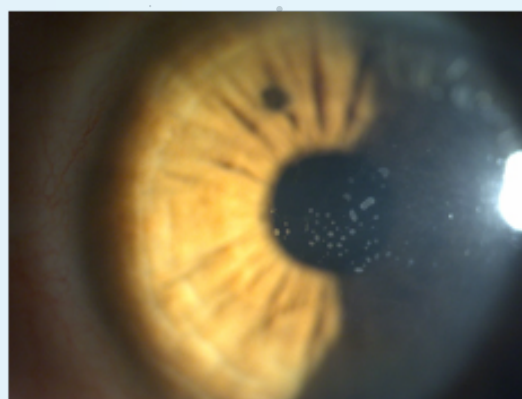


Figura 2. Biomicroscopía corneal ojo izquierdo

Ante los hallazgos encontrados en la exploración, se decidió completar el estudio con tomografía de coherencia óptica corneal raster (centrado en las opacidades), y topografía. En ellas, se observaron hallazgos compatibles con distrofia del epitelio corneal asociado a quistes intraepiteliales (**Figuras 3 y 4**), así como anomalías de la superficie corneal que generaban un astigmatismo irregular (**Figuras 5 y 6**).

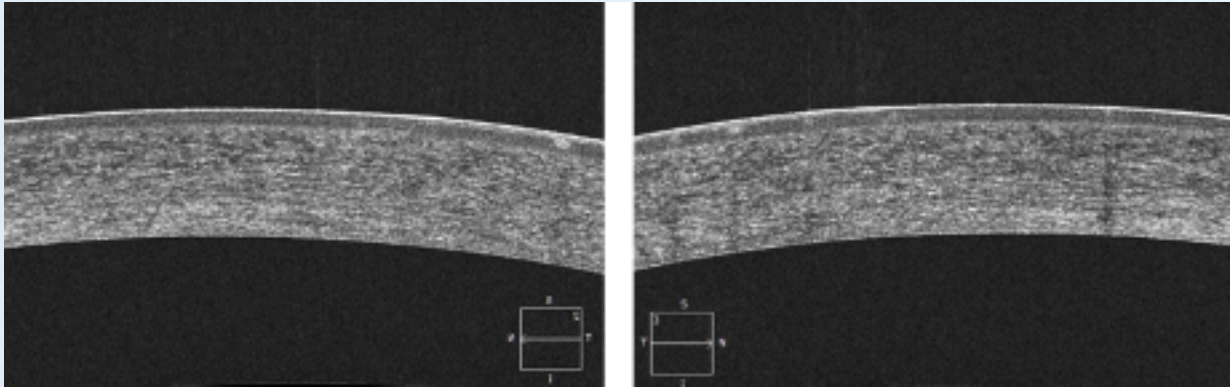


Figura 3. Tomografía de coherencia óptica raster ojo derecho

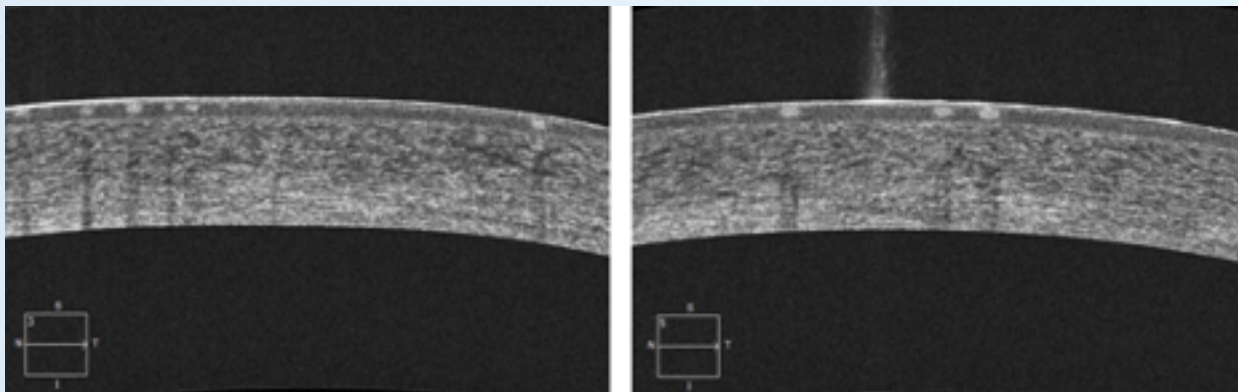


Figura 4. Tomografía de coherencia óptica raster ojo izquierdo

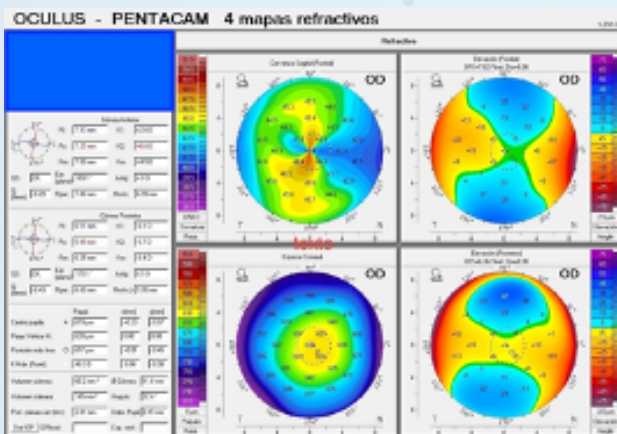


Figura 5. Topografía ojo derecho

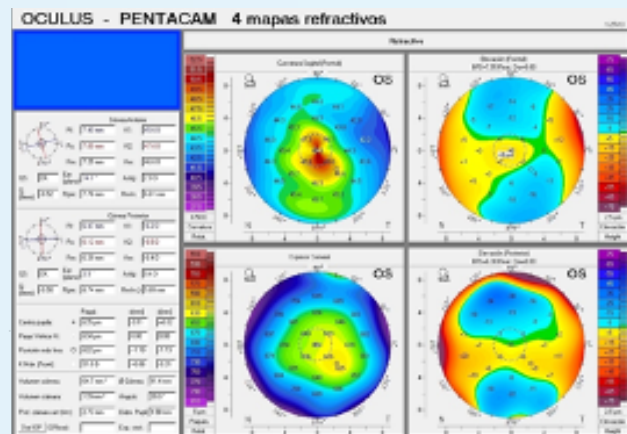


Figura 6. Topografía ojo izquierdo

El tratamiento consistió en queratectomía superficial manual en ambos ojos. Los días siguientes a la intervención, se pautaó la aplicación de plasma rico en factores de crecimiento (PRGF 100 % dos veces al día), Puro solución oftálmica (cuatro veces al día) y Puro Epithel (al acostarse) con el objetivo de conseguir una regeneración epitelial óptima.

Tres meses después de la intervención, se revisó a la paciente, mostrándose esta muy satisfecha con los resultados obtenidos, consiguiéndose una mejor agudeza visual corregida de la unidad en cada ojo. Además, los valores de la queratometría habían mejorado, sobre todo en el ojo derecho. Tras la realización de las pruebas complementarias, que consistieron en tomografía de coherencia óptica corneal raster y topografía, se observó la completa desaparición de los quistes epiteliales, así como un buen estado de esta capa (**Figuras 7 y 8**). Del mismo modo, se confirmaron los resultados positivos de la queratometría y se observó una clara disminución de la irregularidad de la superficie corneal (**Figuras 9 y 10**).

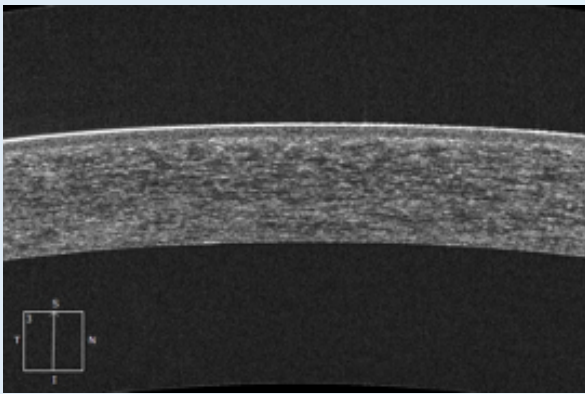


Figura 7. Tomografía de coherencia óptica raster ojo derecho

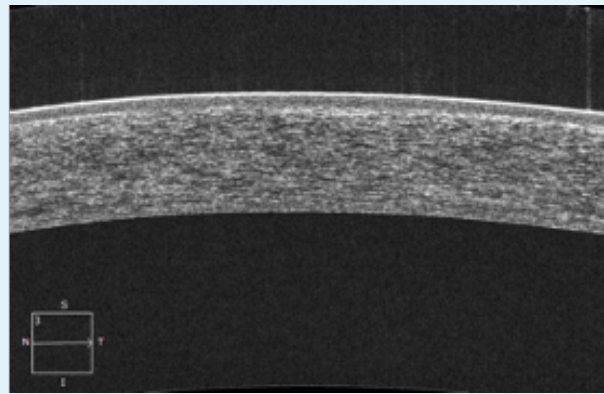


Figura 8. Tomografía de coherencia óptica raster ojo izquierdo

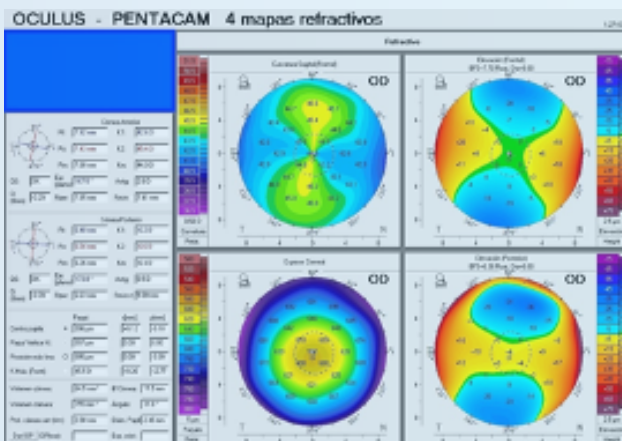


Figura 9. Topografía ojo derecho

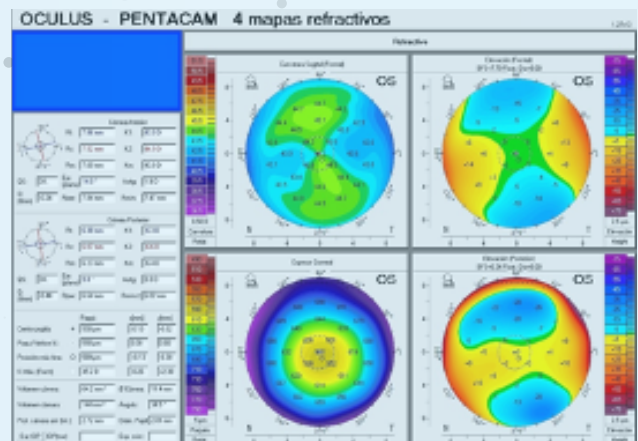


Figura 10. Topografía ojo izquierdo

CONCLUSIONES

Las distrofias corneales anteriores son trastornos bilaterales en los que se acumula una sustancia anormal, principalmente en el epitelio corneal. Pueden pasar desapercibidas, pero en muchos casos se asocian a síndrome de erosión corneal recidivante o a disminución de la visión si se ve afectado el eje visual.

Cuando nos encontramos ante una distrofia epitelial sintomática, una opción terapéutica es la realización de una queratectomía superficial manual, que en este caso tiene por objetivo diseccionar el epitelio alterado y promover la regeneración de uno sano, así como actuar sobre irregularidades corneales a este nivel. Durante el proceso de regeneración epitelial, puede ser útil la utilización de plasma rico en factores de crecimiento, asociado a soluciones hidratantes y lubricantes de la superficie ocular.

BIBLIOGRAFÍA:

1. Weiss JS, Moller HU, Aldave AJ, *et al.* IC3D classification of corneal dystrophies—edition 2. *Cornea* 2015 34(2):117–59
2. Moshirfar M, Bennett P, Ronquillo Y. Corneal Dystrophy. 2022 Aug. 8. In: StatPearls [Internet]. Treasure Island (FL): StatPearls Publishing; 2023 Jan–. PMID: 32491788.
3. Salari F, Beikmarzehei A, Liu G, *et al.* Superficial Keratectomy: A Review of Literature. *Front Med (Lausanne)*. 2022 Jul. 6;9:915284. doi: 10.3389/fmed.2022.915284. PMID: 35872789; PMCID: PMC9299356.
4. SS, Chan CC. Superficial keratectomy: indications and outcomes. *Can J Ophthalmol*. 2018; 53(6):553–9.