

QUERATITIS POR PARÁLISIS FACIAL EN CONTEXTO DE SÍNDROME DE RAMSAY HUNT



RESUMEN

Paciente de 60 años femenino que acude a urgencias de oftalmología del Hospital de la Santa Creu i Sant Pau por episodios de dolor en ojo izquierdo de carácter intermitente desde hace meses, que describe con mayor intensidad a primeras horas de la mañana en comparación con el resto del día. Como antecedentes patológicos reseñables destaca una parálisis facial izquierda ocurrida hace meses debida a un herpes ótico (síndrome de Ramsay Hunt).

A la exploración, cabe destacar en ojo izquierdo una hiperemia conjuntival discreta, un aumento de menisco lagrimal un ectropión de párpado inferior y un lagofthalmos de 3 mm al parpadeo forzado y de 8 mm al parpadeo espontáneo. La córnea es transparente y en cámara anterior no se aprecia reacción inflamatoria.

En el test de tinción de la fluoresceína se evidenciaban multitud de defectos epiteliales corneales puntiformes y lineales de predominio en hemicórnea inferior, probablemente asociadas a un ojo seco por falta de distribución y exceso de evaporación.

Se insistió en la aplicación de lágrimas artificiales Puro cada 2 horas durante el día, Puro Epithel cada 8 horas y pomada Puro Protect antes de acostarse.

Tres semanas después, volvemos a valorar a la paciente y en ese momento nos comunica gran mejoría de la sintomatología asociada a la queratitis. A la exploración, persiste el lagofthalmos asociado a la parálisis facial pero en el test de la tinción con fluoresceína no se aprecian apenas defectos epiteliales corneales. Como conclusión recalcamos la efectividad vista en pacientes con parálisis facial y queratitis asociada al lagofthalmos de la pomada Puro Protect aplicada antes de acostarse, insistiendo a la vez de mantener una constante lubricación diurna con lágrimas artificiales Puro cada 2 horas y Puro Epithel cada 8 horas.

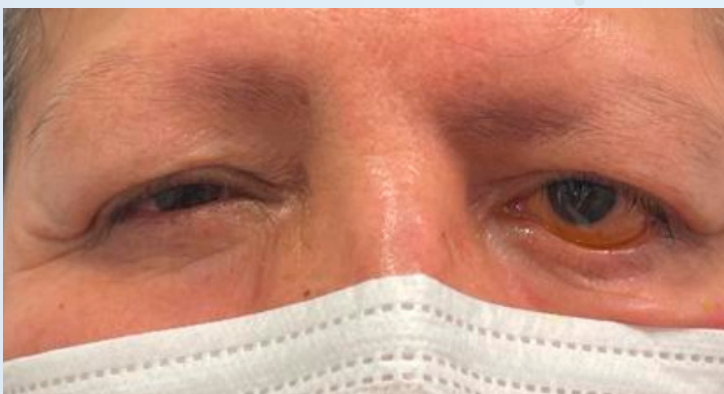

Imagen 1. Paciente con parálisis facial izquierda donde se evidencia ectropión de párpado inferior izquierdo y ptosis de ceja

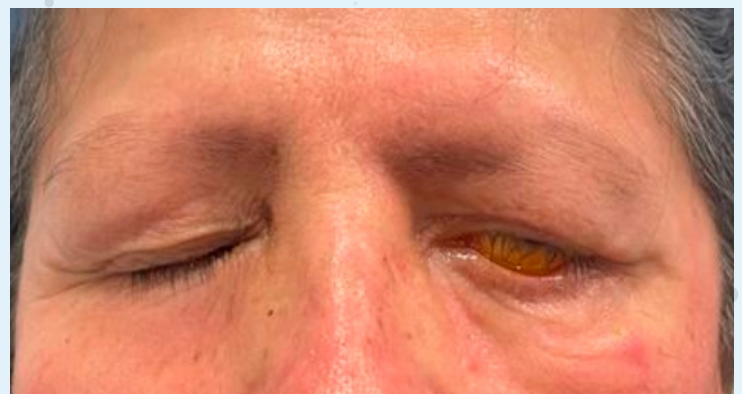

Imagen 2. Paciente con parálisis facial izquierda donde se evidencia lagofthalmos izquierdo

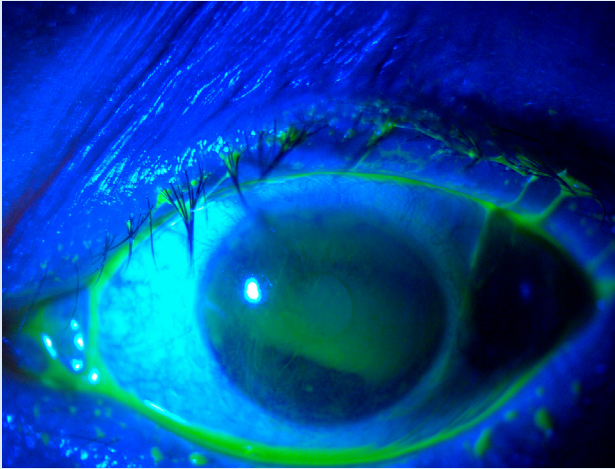


Imagen 3. Paciente con parálisis facial izquierda donde se evidencian defectos epiteliales corneales a consecuencia del lagoftalmos y aumento de menisco lagrimal a consecuencia de hipofunción del músculo orbicular

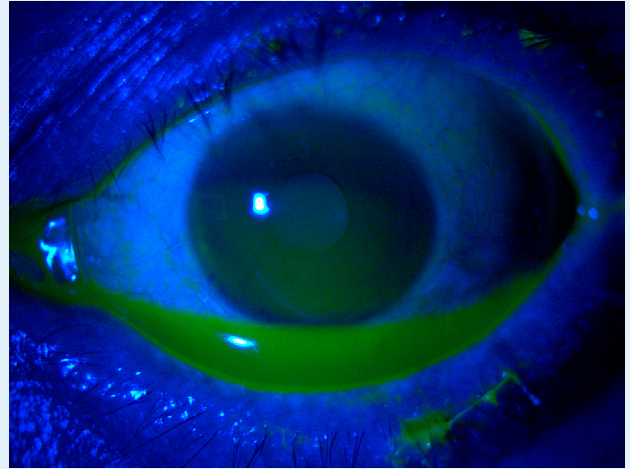


Imagen 4. Paciente con parálisis facial izquierda donde se evidencia curación de los defectos epiteliales tras tratamiento con productos gama Puro

BIBLIOGRAFÍA:

1. Fay A, Dolman P. Diseases and disorders of the orbit and ocular adnexa. Filadelfia, PA, Estados Unidos de América: Elsevier - Health Sciences Division; 2016.
2. Jeon Y, Lee H. Ramsay Hunt syndrome. J Dent Anesth Pain Med . 2018;18(6):333-7.
3. Vásquez LM, Medel R. Lagophthalmos after facial palsy: current therapeutic options. Ophthalmic Res. 2014;52(4):165-9.