

LA IMPORTANCIA DE LA HOMEOSTASIS DEL EPITELIO EN UN CASO DE QUERATOPATÍA POR ACEITE DE SILICONA



INTRODUCCIÓN

Paciente **varón de 78 años intervenido de cataratas con implante de lente intraocular (LIO)** en ambos ojos en 2016 y desprendimiento de retina en embudo en OD 2018, por el que continuaba en seguimiento en la Unidad de Retina de nuestro servicio. Había precisado varias intervenciones por redespndimiento en OD: vitrectomía con extracción de cordón subretiniano, endolaser, inyección de silicona y cerclaje escleral (1.ª cirugía; marzo de 2018), vitrectomía con extracción de silicona, endolaser y gas C3F8 (2.ª cirugía; junio de 2018), vitrectomía con endolaser e inyección de silicona (3.ª cirugía; septiembre de 2018). Agudeza visual (AV) en escala decimal OD Percepción de luz y OI 0.7.

En las revisiones, la retina y la presión intraocular (PIO) continuaban estables. Acude de urgencias en enero de 2023 por dolor intenso y epífora en OD. El tono ocular era normal y el estado de la retina estaba conservado. Se objetiva una úlcera central de origen no definido hasta entonces, por lo que se pauta pomada de tobramicina cada 6 horas y ciclopentolato cada 8 horas. No se pautan en primera instancia lágrimas artificiales o pomadas lubricantes. El paciente acude un día más tarde por empeoramiento de los síntomas, observando entonces en biomicroscopía un importante componente de protesta ocular, con hiperemia severa, neovascularización fina 360°, Tyndall no valorable por opacidad de medios, córnea edematosa con la úlcera centrocorneal y un epitelio desvitalizado circundante. Llamaba la atención la aparición de un hipopion de unos 2 mm en extensión vertical no descrito hasta entonces.

PRUEBAS DIAGNÓSTICAS

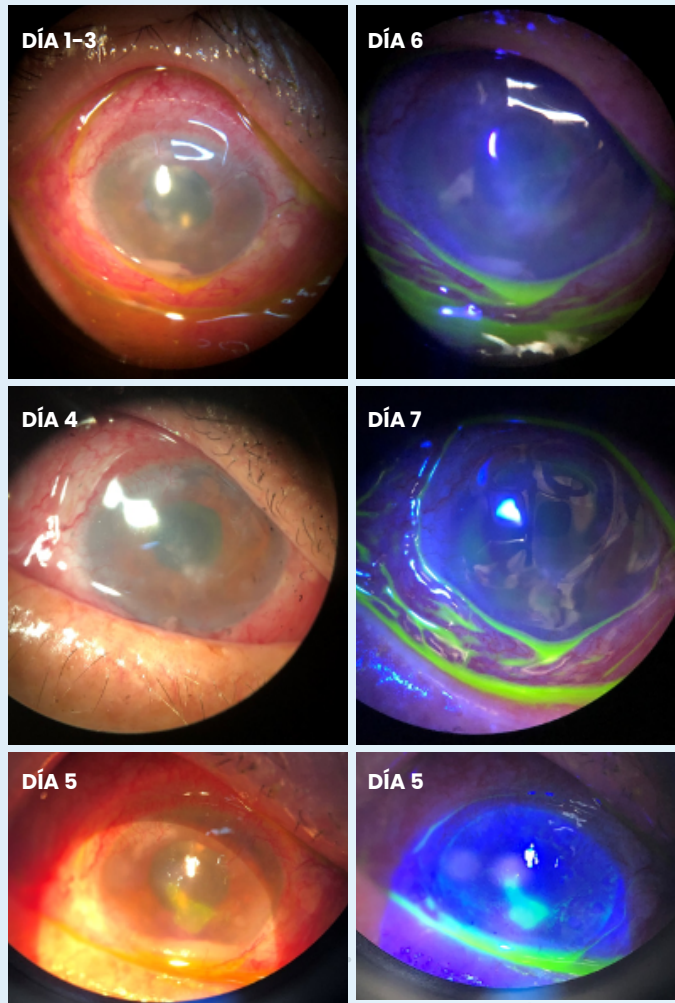
Las pruebas diagnósticas realizadas consistieron en la exploración en lámpara de hendidura, la toma de muestras para cultivo microbiológico y la realización de ecografía que descartó ocupación de la cavidad vítrea.

TRATAMIENTOS PRESCRITOS

Ante la posibilidad de que pudiera tratarse de un hipopion de origen infeccioso se decide comenzar el tratamiento con: colirios reforzados de vancomicina y ceftazidima una gota horaria, ciclopentolato una gota cada 8 horas y posponer la introducción de corticoides 48 horas. El resultado del cultivo microbiológico resultó negativo por lo que decidimos añadir una gota de dexametasona cada 12 horas. Sin embargo, 48 horas más tarde el aspecto biomicroscópico era bastante similar, y decidimos incorporar Puro Solución Oftálmica 5-6 veces al día y Puro Epithel Gel Oftálmico 3 veces al día.

Observamos cómo en el transcurso de 7 días desde la introducción de lágrimas Puro y Puro Epithel se produce la reepitelización completa de la úlcera y la desaparición progresiva del hipopion. A lo largo de la semana, y ante la mejoría, vamos disminuyendo la pauta antibiótica, los corticoides y la cicloplejia de manera progresiva hasta su retirada completa.

Actualmente, 6 meses más tarde, el paciente se encuentra sin síntomas ni recidivas, mantenido solo con Puro Solución Oftálmica 3 veces al día y Puro Epithel Gel Oftálmico por la noche.



CONCLUSIONES

La aplicación de aceite de silicona en cavidad vítrea se utiliza en casos de alto riesgo de redespaldamiento de retina. Es una herramienta importante en la cirugía vitreoretiniana ya que desplaza el humor acuoso, tampona las lesiones retinianas no asociadas a tracción y mantiene la adhesión de la retina.

Aunque aporta buenos resultados anatómicos, se han descrito complicaciones que afectan a casi todas las estructuras oculares. La queratopatía por aceite de silicona es uno de los efectos adversos posibles, y puede afectar según las series aproximadamente a un 6,3 % de los pacientes (4,55-13,9 %). El aceite de silicona es un material proinflamatorio que es capaz de afectar a córnea y cámara anterior, provocando protesta ocular que se manifiesta de diferentes formas: hiperemia, úlceras corneales, reacción en cámara anterior, etc., tal y como ocurrió en nuestro paciente.

En este caso, consideramos fundamental conocer la historia clínica del paciente para poder sospechar la patología. Aunque entendemos que nos enfrentábamos ante un hipopion estéril, consideramos la cobertura antibiótica adecuada ante un hipopion no objetivado previamente, así como la inclusión de corticoides para luchar contra los fenómenos inflamatorios asociados a la silicona.

Aunque es importante en la inmensa mayoría de las úlceras corneales promover la hidratación y lubricación de la superficie ocular, en estos casos más aún, ya que se trata de ojos altamente sensibilizados, por un lado por su patología de base y por otro lado por el uso de colirios que pueden llegar a ser tóxicos para la córnea, como son los tradicionales colirios reforzados. Puro Solución Oftálmica y Puro Epithel Gel Oftálmico deberían haber sido incluidos en el tratamiento desde la primera consulta ya que la mejoría ostensible con su aplicación en tan solo 7 días expone la importancia de mantener un correcto balance fisiológico en la superficie corneal y concretamente mantener la homeostasis del epitelio. Este hecho se ve favorecido a su vez por la ligera hipotonía y la ausencia de fosfatos y conservantes que ofrecen estos productos.

