

# ENFISEMA SUBCONJUNTIVAL POSTRAUMÁTICO: A PROPÓSITO DE DOS CASOS



## INTRODUCCIÓN

Presentamos dos casos clínicos que fueron diagnosticados en las Urgencias de Oftalmología del Hospital Universitario 12 de Octubre. Se trata de dos varones con enfisema subconjuntival postraumático relacionado con fracturas orbitarias.

El caso 1 consiste en un **varón de 49 años que acudió a nuestro servicio tras un traumatismo orbitario derecho**. La exploración inicial reveló una agudeza visual (AV) de 1 en ambos ojos (AO), edema subcutáneo palpebral y equimosis, en la biomicroscopía (BMC) se observó enfisema subconjuntival en temporal e inferior. El examen de fondo de ojo (FO) y los movimientos extraoculares (MOEs) no revelaron hallazgos significativos.

El caso 2, consiste en otro **varón de 46 años que acudió a urgencias tras caída accidental por las escaleras y traumatismo en región malar derecha**. A la exploración, la AV era de 1 en AO, las pupilas, los MOEs y el FO eran normales. No se observó hematoma bpalpebral, aunque sí edema únicamente en párpado inferior derecho (PID) y enoftalmos derecho. Se palpó crepitación en tercio externo PID. En la BMC destacaba enfisema subconjuntival temporal, siendo el resto de la exploración anodina.

En ambos casos se sospechaba la presencia de fractura orbitaria.

## PRUEBAS DIAGNÓSTICAS

Para confirmar la presencia de fractura orbitaria, fue necesaria la realización de tomografía computarizada (TC) orbitaria en ambos casos.

En el caso 1, el TC orbitario mostró enfisema orbitario, subconjuntival y subcutáneo, que extendía hacia región bucal y cuello, asociado con una fractura cigomaticomaxilar.

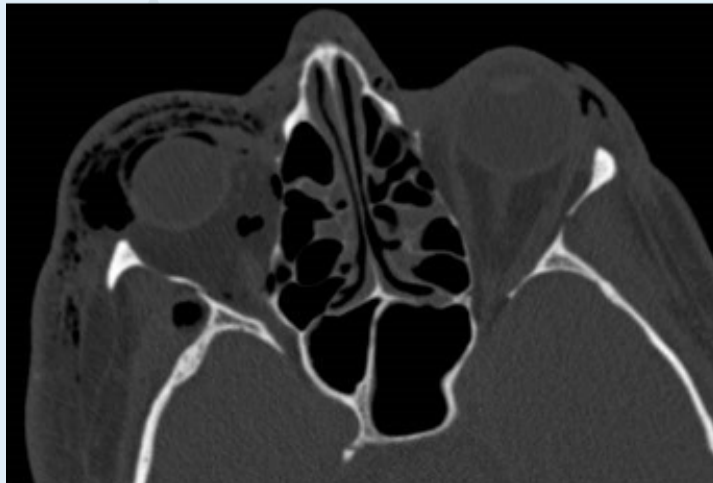
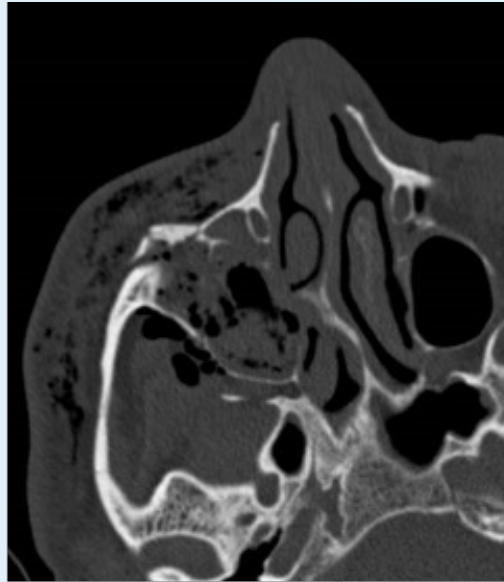
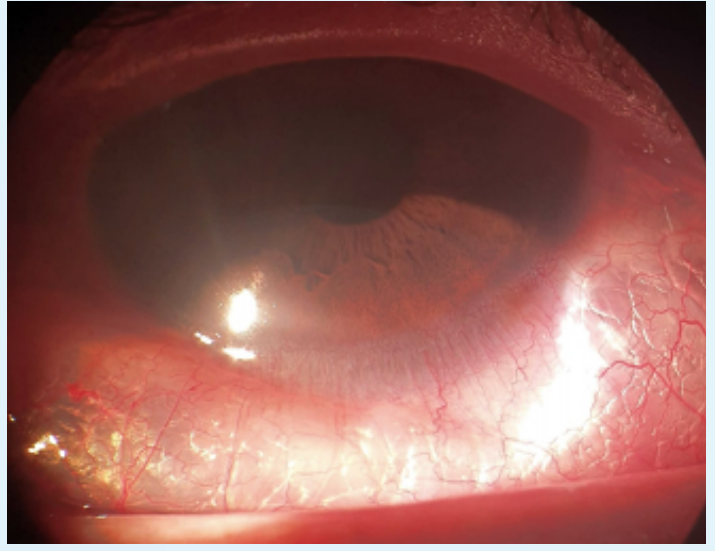
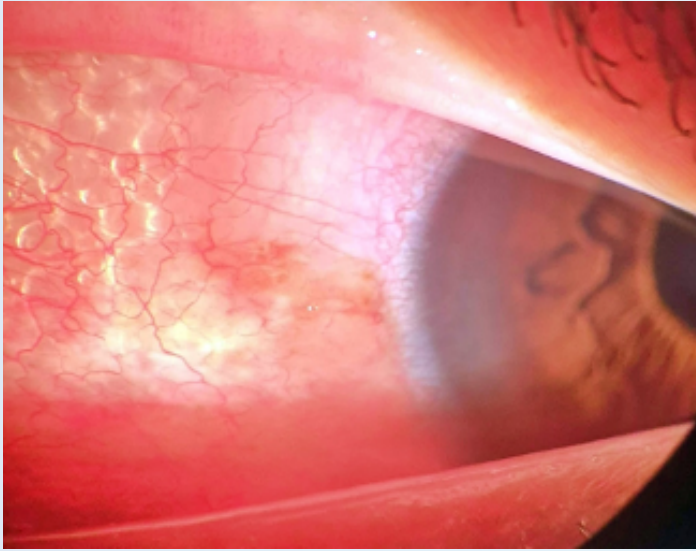
En el caso 2, se observó una fractura maxilar derecha, que afectaba a las paredes lateral, anterior y superior, con signos de conminución y presencia de hemoeseno en su interior. Además, destacaba también fractura a nivel de la sutura cigomático frontal derecha.

## TRATAMIENTOS

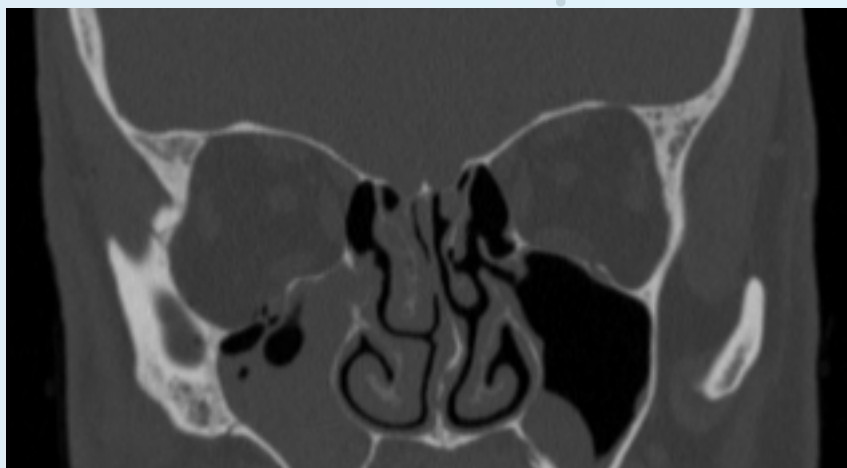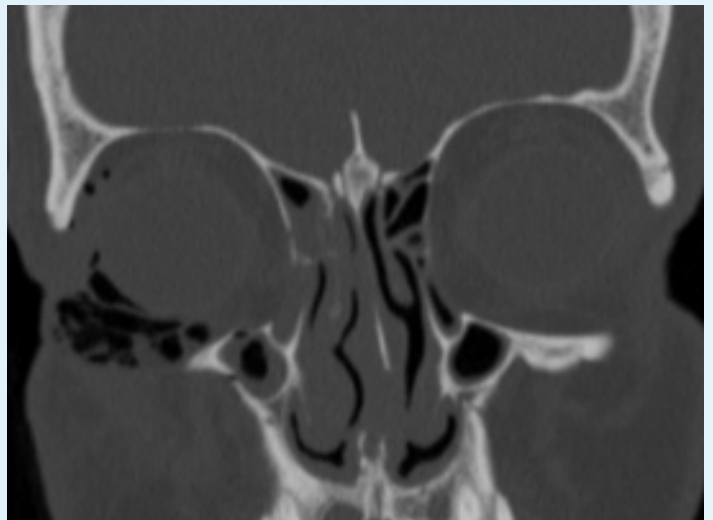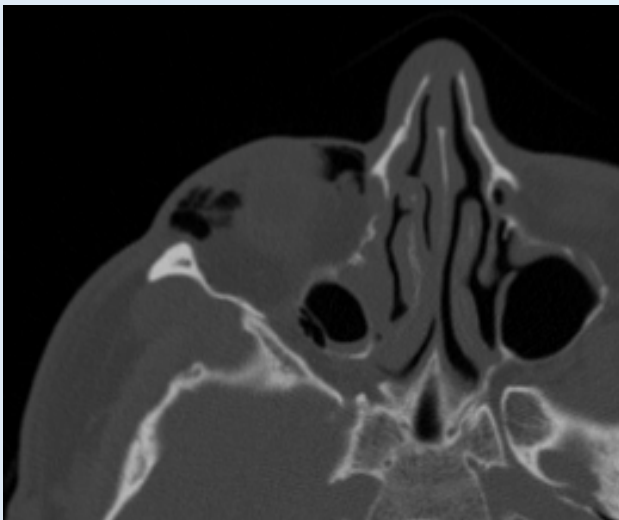
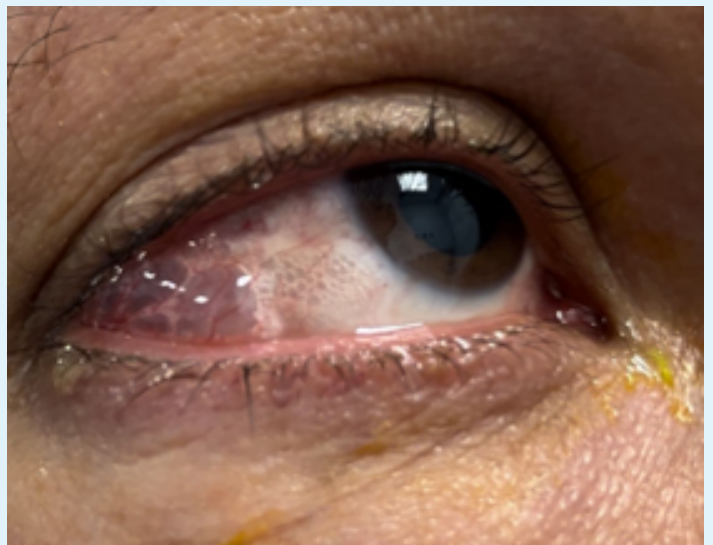
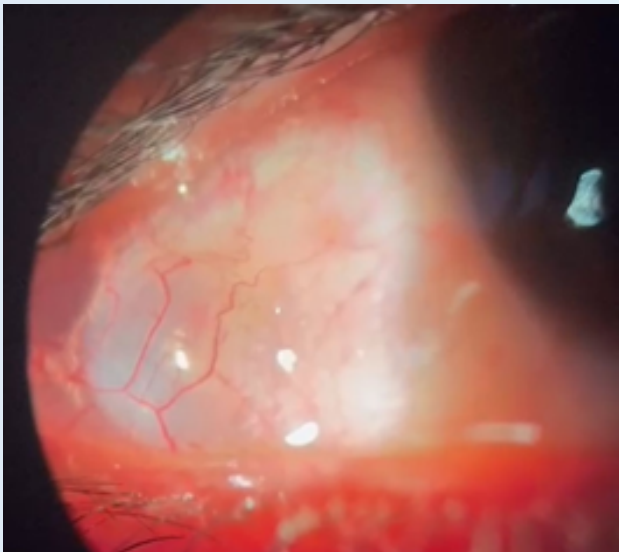
En el caso 1, fue necesaria intervención quirúrgica para el manejo de la fractura orbitaria. No fue así en el caso 2. En ambos casos se utilizó *Puro Protect* y *Puro lágrimas*, para evitar un posible dellen corneal.

En ambos casos, el enfisema subconjuntival se resolvió sin secuelas.

# CASO CLÍNICO 1:



# CASO CLÍNICO 2:



## CONCLUSIONES

El enfisema subconjuntival podría ser un signo de fractura orbitaria. Normalmente, se resuelve de forma satisfactoria con tratamiento conservador con *Puro Protect* y *Puro lágrimas* para prevenir *dellen* corneal. Es importante también descartar enfisema orbitario, pues podría provocar una neuropatía óptica compresiva o aumentar la presión intraocular. El TC es muy útil para evaluar la extensión y complicaciones del traumatismo orbitario.

### BIBLIOGRAFÍA:

1. Weber D, Shaw S, Winslow J. Traumatic eye swelling. Subconjunctival and orbital emphysema with orbital floor fracture. *Ann Emerg Med*. 2009;54(4):635-42. doi: 10.1016/j.annemergmed.2009.03.030. PMID: 19769893.
2. Ababneh OH. Orbital, subconjunctival, and subcutaneous emphysema after an orbital floor fracture. *Clin Ophthalmol*. 2013;7:1077-9. doi: 10.2147/OPTH.S44649. Epub 2013 Jun 5. PMID: 23766631; PMCID: PMC3678949.
3. Boyer EF 3rd, Filutowski O, Slonim C. Late Subconjunctival Emphysema in an Unrepaired Orbital Floor Fracture. *Cureus*. 2022 Apr 25;14(4):e24459. doi: 10.7759/cureus.24459. PMID: 35637803; PMCID: PMC9131441.

