

# TRATAMIENTO DE ÚLCERA CORNEAL NEUROTRÓFICA. EXPERIENCIA CON COLIRIO DE INSULINA



## INTRODUCCIÓN

Las úlceras corneales son una afección ocular común y potencialmente grave que puede causar dolor, enrojecimiento, visión borrosa e incluso pérdida de la visión si no se tratan<sup>1,2</sup>. El tratamiento de las úlceras corneales generalmente implica el uso de lubricantes oculares, antibióticos, medicamentos antimicóticos o antivirales y corticosteroides para controlar la inflamación y promover la curación<sup>3,4</sup>.

Procesos como la cirugía de cataratas, la cirugía LASIK, el uso de cerclaje escleral en cirugía de vítreo-retina, así como enfermedades sistémicas como el síndrome de Sjögren o la Diabetes Mellitus se asocian al desarrollo de neuropatía corneal, pérdida de haces de nervios corneales y consecuente aparición de úlceras refractarias a tratamiento<sup>5,6,7</sup>.

Se ha hablado en los últimos años de la utilidad del colirio de insulina tópica en oftalmología. Titone, *et al.*<sup>8</sup> informaron en 2018 del efecto homeostático que la insulina tópica podría tener sobre el epitelio corneal al promover la vía IGF-1. La insulina tópica podría reducir la inflamación y promover una curación más rápida de la úlcera corneal. David Díaz-Valle, *et al.*<sup>9</sup> reportaron recientemente en *Acta Ophthalmologica* resultados de su ensayo clínico donde probaron el tratamiento para defectos epiteliales persistentes con insulina tópica 1 UI/ml, concluyendo que se trata de una terapia eficaz para promover la curación de los defectos epiteliales persistentes.

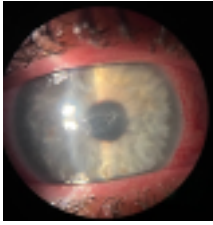Presentamos a continuación el caso de un paciente **varón de 37 años que acude por urgencias por ojo derecho rojo y molestias, sin dolor**, teniendo como único antecedente una cirugía de desprendimiento de retina con cerclaje escleral años atrás.

En las primeras exploraciones, presenta hiperemia mixta moderada con una úlcera corneal central fluoresceína positivo de 2 x 3 mm, levemente edematizada, asociando inflamación (aunque sin Tyndall ni precipitados retroqueráticos) y con dudosos signos de infiltración. La úlcera resultó ser refractaria a múltiples tratamientos lubricantes, tal y como se muestra a continuación. La sensibilidad corneal disminuida asociada al antecedente de cerclaje escleral, hace que en la revaloración del paciente se opte por usar colirio de insulina, en parte por la sospecha de componente neurotrófico, y en parte por la necesidad de obtener una pronta resolución de la lesión, con el fin de poder introducir tratamiento con corticoide tópico y limitar así el componente inflamatorio.

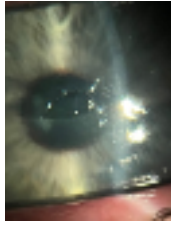
## PRUEBAS DIAGNÓSTICAS

El seguimiento del paciente se basó principalmente en la clínica, midiendo la evolución de la úlcera mediante biomicroscopía en directo, y tinción con fluoresceína, tomando fotografías para registro de la progresión, las cuales se incluyen a continuación.

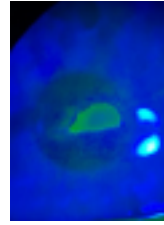
Se lleva a cabo una valoración de la sensibilidad corneal que, al no disponer de estesiómetro corneal, se realizó mediante métodos subjetivos como la estimulación de la superficie corneal con filamento de algodón y observando el reflejo del cierre palpebral, obteniendo como resultado una clara hipostesia corneal del ojo derecho.



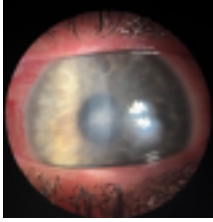
**Foto 1a.** Polo anterior de lesión ulcerativa tras 14 días



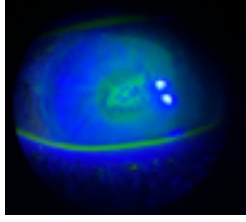
**Foto 1b.** Úlcera 14 días postratamiento conservador



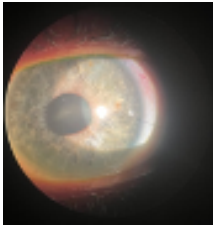
**Foto 1c.** Úlcera 14 días postratamiento conservador de tratamiento conservador



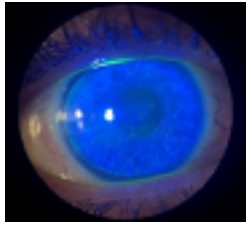
**Foto 2a.** Polo anterior lesión ulcerativa en resolución parcial.



**Foto 2b.** Fluoresceína positivo, parcialmente por depósito. Edema perilesional



**Foto 3a.** uro Epithel Gel Oftálmico y dexametasona 3. Puro Epithel Gel Oftálmico y dexametasona 3 veces día



**Foto 3a.** uro Epithel Gel Oftálmico y dexametasona 3. Puro Epithel Gel Oftálmico y dexametasona 3 veces día. Test fluoresceína

## TRATAMIENTOS PRESCRITOS

Inicialmente, se pauta tratamiento lubricante y cobertura antibiótica, según protocolo. Se emplea tobramicina en colirio 4 veces al día, asociando lágrimas artificiales con ácido hialurónico al 0,15 % y trealosa y pomada ocular lubricante con vitamina A para dormir, sin conseguir resolución pasados 14 días (*Foto 1a, 1c*).

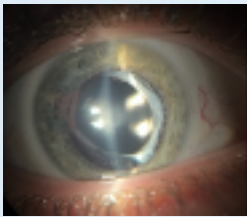
Se decide entonces limitar lo máximo posible el uso de conservantes, y para ello el primer paso es suspender la terapia antibiótica, ya que en este momento la úlcera ya no está infiltrada (*Foto 1b*) y buscamos reducir al máximo el uso de todo conservante. Las dos pomadas a base de vitamina A que probó el paciente resultaron provocarles escozor ocular y cierto grado de irritación, con lo que esta vez probamos con Puro Epithel Gel Oftálmico, el cual resultó tolerar mejor, permitiendo así una lubricación durante las horas de sueño. Tras 1 semana, se consigue una reducción significativa del tamaño de la úlcera, pero no su resolución completa (*Foto 2*).

Ante la clínica con ausencia de dolor, falta de respuesta terapéutica completa (*Foto 2b*) y presencia de cerclaje escleral, se opta por medir la sensibilidad corneal del paciente, mostrando una evidente hipostesia (5/5), siendo la principal sospecha clínica la de úlcera neurotrófica.

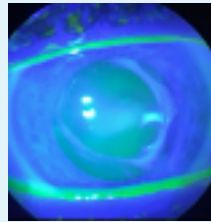
Dado el componente inflamatorio de la lesión (*Foto 1a, 1b, 2a*) que cursa con importante edema asociado e hiperemia, se decide introducir terapia con corticoide tópico sin conservantes, decantándonos por el empleo de dexametasona 3 veces al día. La persistencia de la lesión fluoresceína positiva (*Foto 1b, 2b*) puede en ocasiones complicar la toma de esta decisión, con lo que se decide introducir colirio de insulina 1 UI/mL a fin de acelerar el proceso de resolución de la úlcera. El colirio es realizado en dilución con Lágrima artificial Puro por nuestro equipo de farmacia hospitalaria y se pauta a razón de 3 veces al día.

Tras 7 días en tratamiento con colirio de insulina a base de Puro, dexametasona e hidratación nocturna con Puro Epithel, se consigue una clara respuesta con cierre inicial del defecto epitelial (*Foto 3a, 3b*). Se decide mantener este tratamiento, con revisiones semanales, consiguiendo la resolución completa del cuadro tras un mes, cumpliendo pauta descendente de terapia con corticoide (*Foto 4a, 4b*). La evolución se muestra en las fotos aportadas en el apartado de pruebas diagnósticas de este mismo trabajo, a falta de las fotos del polo anterior tras un mes de cumplir pauta descendente de corticoide.

Pasado un mes de tratamiento con pauta descendente de corticoide y colirio de insulina, realizamos una nueva estimación de la sensibilidad corneal empleando la técnica descrita previamente y que esta vez fue 4/5. No debemos olvidar que, aunque la úlcera en superficie se haya resuelto, seguimos teniendo un cerclaje escleral de años de evolución, y esto ha demostrado en otras ocasiones poder alterar la sensibilidad corneal.



**Foto 4ª.** 1 mes pauta descendente dexametasona, colirio insulina y Puro. Epithel noches. Polo anterior tranquilo, leve opacidad corneal central. Midriasis farmacológica con intención exploratoria.



**Foto 4b.** 1 mes pauta descendente dexametasona, colirio insulina y Puro. Test Fluoresceína negativo.

## CONCLUSIONES

El tratamiento usual de las úlceras corneales implica el empleo de lubricantes oculares a base de ácido hialurónico sin conservantes en forma de lágrima artificial o pomada, y empleando en algunos casos una correcta cobertura antibiótica para prevenir la sobreinfección del defecto. En los casos en que la lesión asocia un importante componente inflamatorio, el uso del corticoide tópico puede ser de gran ayuda, aunque corremos sin embargo el riesgo de retrasar la resolución de la úlcera en cuestión, pudiendo plantear al oftalmólogo serias dudas a la hora de iniciar el tratamiento con los mismos.

En el caso de las úlceras neurotróficas, la correcta epitelización de la lesión se puede ver alterada llegando a generar lesiones persistentes e incluso refractarias a varias líneas de tratamiento, como es el caso que nos acontece. En estas situaciones, se pueden emplear otros tratamientos como factor de crecimiento recombinante humano, suero autólogo o incluso combinar insulina en dilución con lágrima artificial a base de ácido hialurónico para uso tópico. El empleo de insulina tópica ha demostrado en otras ocasiones acelerar el proceso de epitelización de las úlceras corneales, pudiendo ser interesante a la hora de acortar el proceso de resolución del defecto epitelial, con el fin de poder iniciar terapia con corticoide tópico adyuvante lo antes posible.

Se viene demostrando desde hace tiempo en diversos estudios y conferencias, que el uso de colirios con conservantes daña la superficie corneal, con lo que tampoco parece conveniente su uso a la hora de tratar cualquier tipo de úlcera corneal, ya sea neurotrófica o no. Cuando nos enfrentamos a este tipo de patología, debemos saber escoger todos nuestros fármacos en función de esta premisa. En otros artículos nacionales que versan sobre el uso de insulina tópica, se realiza la dilución en colirios de lágrima artificial de diversas marcas, sin que hayamos podido encontrar publicaciones previas que empleen Puro como medio de dilución. Creemos que este último aspecto confiere especial interés al caso clínico para su divulgación. Usamos Puro no solo por la ausencia de conservantes, sino porque a su vez la concentración de ácido hialurónico y el formato dispensario resultan atractivos para nuestro servicio de farmacia a la hora de realizar la dilución bajo campana de flujo laminar.

**BIBLIOGRAFÍA:**

1. Mack HG, Fazal A, Watson S. Corneal ulcers in general practice. *Aust J Gen Pract.* 2022 Nov;51(11):855-860. doi: 10.31128/AJGP-06-22-6453. PMID: 36309998.
2. Dua HS, Said DG, Messmer EM, Rolando M, Benitez-Del-Castillo JM, Hossain PN, *et al.* Neurotrophic keratopathy. *Prog Retin Eye Res.* 2018 Sep;66:107-31.
3. Bastion ML, Ling KP. Topical insulin for healing of diabetic epithelial defects?: A retrospective review of corneal debridement during vitreoretinal surgery in Malay- sian patients. *Med J Malaysia.* 2013;68:208-16.
4. Bremond-Gignac D, Daruich A, Robert MP, Chiambaretta F. Recent innovations with drugs in clinical trials for neurotrophic keratitis and refractory corneal ulcers. *Expert Opin Investig Drugs.* 2019 Nov;28(11):1013-1020. doi: 10.1080/13543784.2019.1677605. Epub 2019 Oct 15. PMID: 31596151.
5. Benítez-Del-Castillo JM, Acosta MC, Wassfi MA, Díaz-Valle D, Gegúndez JA, Fernandez C, García-Sánchez J. Relation between corneal innervation with confocal microscopy and corneal sensitivity with noncontact esthesiometry in patients with dry eye. *Invest Ophthalmol Vis Sci.* 2007 Jan;48(1):173-81. doi: 10.1167/iovs.06-0127. PMID: 17197530.
6. Naderi K, Gormley J, O'Brart D. Cataract surgery and dry eye disease: A review. *Eur J Ophthalmol.* 2020 Sep;30(5):840-855. doi:10.1177/1120672120929958. Epub 2020 Jun 9. PMID: 32515220; PMCID: PMC7549290.
7. Sitompul R. Corneal Sensitivity as a Potential Marker of Diabetic Neuropathy. *Acta Med Indones.* 2017 Apr;49(2):166-172. PMID: 28790232.
8. Titone R, Zhu M, Robertson DM. Insulin mediates de novo nuclear accumulation of the IGF-1/insulin Hybrid Receptor in corneal epithelial cells. *Sci Rep.* 2018 Mar 12;8(1):4378. doi: 10.1038/s41598-018-21031-7. PMID: 29531349; PMCID: PMC5847585.
9. Diaz-Valle D, Burgos-Blasco B, Rego-Lorca D, Puebla-Garcia V, Perez-Garcia P, Benitez-Del-Castillo JM, Herrero-Vanrell R, Vicario-de-la-Torre M, Gegundez-Fernandez JA. Comparison of the efficacy of topical insulin with autologous serum eye drops in persistent epithelial defects of the cornea. *Acta Ophthalmol.* 2022 Jun;100(4):e912-e919. doi: 10.1111/aos.14997. Epub 2021 Aug 18. PMID: 34407296.
10. García-Delpech S, Udaondo P, Fernández-Santodomingo AS, García-Teillard D. Neurotrophic Keratopathy Treated with Topical Recombinant Human Nerve Growth Factor (Cenegermin): Case Series Study with Long-Term Follow-Up. *Case Rep Ophthalmol.* 2022 Aug 31;13(2):663-670. doi: 10.1159/000525923. PMID: 36160492; PMCID: PMC9459538.

