

# CAUSTICACIÓN CORNEAL: A PROPÓSITO DE UN CASO

03 CASOS CLÍNICOS



## INTRODUCCIÓN

Varón de **44 años que acude a urgencias por dolor, ojo rojo y visión borrosa en el ojo izquierdo (OI) tras salpicadura con cloro disuelto en agua a gran concentración.**

El paciente no presentaba patologías ni contaba con antecedentes personales relevantes salvo alergia a la penicilina. Los antecedentes oftalmológicos carecían de interés.


La agudeza visual del paciente en el ojo izquierdo alcanzaba la 20/20 y la tensión intraocular en dicho ojo fue 14 (dentro del rango de la normalidad).

A la explicación presentaba ojo rojo y queratitis (o queratopatía) punteada superficial (QPS), sin tinciones francas.

## PRUEBAS DIAGNÓSTICAS UTILIZADAS

Además de la agudeza visual con optotipos y la toma de tensión intraocular con tonómetro de Perkins, se realizó una exploración en lámpara de hendidura con luz blanca y con luz azul, tras la aplicación de la fluoresceína.

En lámpara de hendidura: hiperemia conjuntival difusa. En la córnea presentaba algo de edema epitelial y QPS muy densa en zona central e inferior. No se observa ninguna zona de isquemia limbar. La cámara anterior se encuentra tranquila, no se observa Tyndall ni precipitados queráticos (*Figuras 1, 2, 3*).

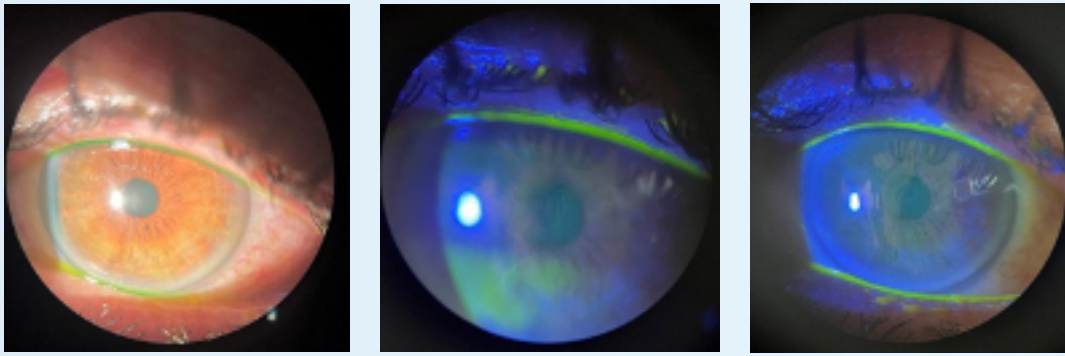


*Figuras 1, 2, 3*

Tras 3 días con el tratamiento prescrito (ver siguiente punto), la mejoría fue muy considerable. El paciente se mostraba casi asintomático, refería molestia leve/dolor residual. La medición de la tensión intraocular volvió a dar 14.

En este momento, la hiperemia ya era muy leve, persistía algo de QPS central e inferior en menor cantidad que el día previo. Ya no hay edema endotelial (*Figuras 4, 5, 6*).

En esta segunda visita (2 días después de la primera), se modifica la pauta terapéutica.



Figuras 4, 5, 6

## 📌 TRATAMIENTOS PRESCRITOS

### Primera visita:

Tras realizar lavado del ojo izquierdo con 1 litro de Ringer, pautamos este tratamiento domiciliario:

- » **Ciprofloxacino 1 gota cada 8 horas.**
- » **Netilmicina monodosis 1 gota cada 8 horas.**
- » **Dexametasona 1 gota cada 8 horas.**
- » **Puro lágrimas cada 2-3 horas.**
- » **Puro Protect Ungüento Oftálmico cada 12 horas.**
- » **Edey Solución Oftálmica cada 8 horas.**
- » **Edenight Pomada Oftálmica cada 24 horas** (aplicación nocturna).

### Segunda visita:

- » **Ciprofloxacino y netilmicina deben continuar 1 gota cada 8 horas hasta cumplir una semana.**
- » **Dexametasona 1 gota cada 8 horas hasta completar 7 días desde el inicio, luego pauta descendente.**
- » **Puro lágrimas cada 2-3 horas y Puro Protect Ungüento Oftálmico cada 12 horas.**

## CONCLUSIONES

Las causticaciones oculares graves son poco frecuentes, pero pueden dejar secuelas importantes por lo que su tratamiento es un reto. Su pronóstico depende en gran medida de las primeras medidas adoptadas y de un tratamiento precoz. Las quemaduras más graves corresponden a las producidas por álcalis. Los ácidos, por el contrario, causan quemaduras más superficiales debido a que producen coagulación de las proteínas del epitelio corneal lo que limita su penetración (2,3). La primera medida y la más importante ante una quemadura ocular es el lavado ocular inmediato y prolongado (hasta 20 minutos) con suero fisiológico, solución Ringer lactato o solución salina balanceada (BSS) con el objetivo de neutralizar el pH de la superficie ocular (3).

A continuación, se deben evaluar los daños producidos e iniciar al tratamiento farmacológico. En este caso, tras el lavado exhaustivo, se pautaron varios tratamientos con el objetivo de favorecer la reepitelización, controlar la inflamación y evitar la colagenolisis del tejido corneal y prevenir infecciones y complicaciones.

Como pauta general, se administra colirio ciclopléjico para relajar el espasmo ciliar y antibióticos tópicos para prevenir la infección.

Además, es importante la hidratación y lubricación corneal para favorecer la reepitelización. En este caso, se optó por la gama de lágrimas artificiales, gel oftalmológico y antiedema de la gama Puro, con muy buenos resultados.

En resumen, las causticaciones graves siguen siendo un reto terapéutico. De este trabajo se destaca la importancia de realizar precozmente el lavado con suero durante la primera hora y de acompañar el tratamiento antibiótico con una buena hidratación corneal.

### BIBLIOGRAFÍA:

1. Dua HS, King AJ, Joseph A. A new classification of ocular surface burns. Br J Ophthalmol. 2001; 85(11): 1379-83.
2. Marín JÁ, Gil RR, Acosta BA, Plasencia MA. Reconstrucción de la superficie ocular tras causticación grave por ácido. Arch Soc Canar Oftalmol. 2010; (21): 38-45.
3. Pastor M, Sierra A, Ferrero S, Sanchidrián M, Fernández H, Llanes C. Causticaciones oculares químicas: A propósito de un caso. Nuevo Hosp. 2009; XV (1) 22-28.