

EL SÍNDROME DE OJO SECO ASOCIADO AL USO DE CPAP. UN CASO CLÍNICO DESTACANDO LAS IMPLICACIONES OFTALMOLÓGICAS Y LA IMPORTANCIA DE LA PREVENCIÓN



INTRODUCCIÓN

En el siguiente caso clínico, se presenta el cuadro de un paciente **varón de 70 años, quien acude a consulta debido a la presencia de dolor y fotofobia en ambos ojos, así como lagrimeo y una persistente sensación de escozor ocular**. Al revisar los antecedentes médicos del paciente, se destaca el diagnóstico previo de glaucoma hace 10 años, el cual ha estado bajo tratamiento médico desde entonces. Además, se observa la reintroducción del uso de CPAP (presión positiva continua en las vías respiratorias) en los días previos al inicio de los síntomas oftalmológicos.

El presente caso clínico pretende resaltar las posibles repercusiones a nivel oftalmológico derivadas del uso de CPAP y subrayar la importancia de una prevención adecuada para el síndrome de ojo seco. El síndrome de ojo seco es una afección ocular común caracterizada por una insuficiente producción de lágrimas o una mala calidad de las mismas, lo que resulta en una irritación y malestar ocular. Si bien esta condición puede tener múltiples causas, se ha observado que el uso de CPAP puede desencadenar o empeorar los síntomas del síndrome de ojo seco en algunos pacientes.

PRUEBAS DIAGNÓSTICAS REALIZADAS

Durante la biomicroscopia ocular, se observó una leve hiperemia bulbar mixta en ambos ojos, indicando una ligera inflamación en los vasos sanguíneos de la conjuntiva. La córnea mostraba transparencia normal y no se detectó presencia de Tyndall, lo que sugiere ausencia de inflamación en la cámara anterior del ojo. Además, se identificó la presencia de *floppy eyelid* (párpado laxo) y degeneración de las glándulas de Meibomio. Durante la exploración con fluoresceína, se observó fluorescencia positiva en la córnea (**Figura 1**), indicando una posible alteración en la integridad del epitelio corneal asociada a la sequedad ocular y la irritación crónica. Estos hallazgos en la biomicroscopia ocular proporcionan una visión más completa de la condición del paciente, destacando la inflamación leve, el párpado laxo, la degeneración de las glándulas de Meibomio y la posible alteración del epitelio corneal. Estos factores contribuyen a la comprensión de los síntomas de ojo seco y guiarán el enfoque terapéutico adecuado para abordar la condición ocular del paciente.

TRATAMIENTO PRESCRITO

Dada la extensa afectación corneal observada en el paciente, se ha tomado la decisión de implementar un enfoque terapéutico integral. Este abordaje busca abordar de manera completa y efectiva los síntomas de sequedad ocular y malestar que el paciente experimenta. El tratamiento incluirá diferentes intervenciones para proporcionar la máxima hidratación y protección a la superficie ocular.

En primer lugar, se recomienda la administración de lágrimas artificiales Puro de alta viscosidad en horarios específicos, cuatro veces al día. Estas lágrimas artificiales ofrecen una hidratación intensa y una lubricación prolongada para aliviar los síntomas y promover un ambiente ocular más saludable. Además, se aplicará gel Puro Epithel de forma tópica. Este gel oftálmico, con sus propiedades viscoelásticas, brinda una capa protectora adicional y ayuda a mantener la estabilidad de la película lagrimal. La aplicación regular del gel contribuirá a una mayor hidratación y protección de la superficie ocular.

Asimismo, se llevará a cabo una revisión minuciosa y un ajuste adecuado de la terapia CPAP. Se verificará que el dispositivo esté correctamente colocado y se realizarán los ajustes necesarios para garantizar un sellado adecuado de la mascarilla y un flujo de aire óptimo. Esta optimización de la terapia CPAP ayudará a reducir la sequedad ocular asociada y minimizará los efectos negativos en la superficie ocular. En conjunto, este enfoque terapéutico integral tiene como objetivo aliviar los síntomas de sequedad, malestar y fotofobia, y mejorar la salud ocular del paciente. Se enfatiza la importancia de seguir las indicaciones médicas y realizar un seguimiento periódico para evaluar la respuesta al tratamiento y realizar ajustes en caso necesario.

CONCLUSIONES

En conclusión, este caso clínico destaca la relación entre el uso de CPAP y el desarrollo o empeoramiento del síndrome de ojo seco en un paciente con antecedentes de glaucoma. La CPAP, aunque es una terapia eficaz para trastornos respiratorios durante el sueño, puede tener repercusiones en la superficie ocular debido a la exposición prolongada al flujo de aire y el posible deterioro de la lubricación ocular. El uso de lágrimas artificiales de alta viscosidad y gel oftálmico Puro, como el gel Epithel, desempeña un papel fundamental en el tratamiento del ojo seco asociado a la CPAP. Estos productos proporcionan una hidratación y lubricación intensa, alivian los síntomas de sequedad, malestar y fotofobia, y ayudan a mantener una superficie ocular saludable y protegida. La aplicación regular de lágrimas y gel ayuda a estabilizar la película lagrimal y reducir la inflamación, contribuyendo así a una mejor calidad de vida para el paciente.

Es esencial destacar la importancia de una evaluación y seguimiento adecuados por parte de especialistas en oftalmología y medicina del sueño para garantizar un tratamiento integral. El ajuste y revisión periódicos de la terapia CPAP son esenciales para minimizar los efectos adversos en la superficie ocular. Además, la educación del paciente sobre la importancia de la adherencia al tratamiento y el manejo adecuado de la CPAP son aspectos clave para prevenir y tratar el síndrome de ojo seco asociado a esta terapia. En resumen, el uso de CPAP puede desencadenar o empeorar el síndrome de ojo seco, lo cual requiere una atención integral. Las lágrimas artificiales y el gel oftálmico desempeñan un papel fundamental en el alivio de los síntomas y la protección de la superficie ocular. Un enfoque multidisciplinario, con la colaboración de oftalmólogos y especialistas en medicina del sueño, es esencial para garantizar el mejor resultado para los pacientes.

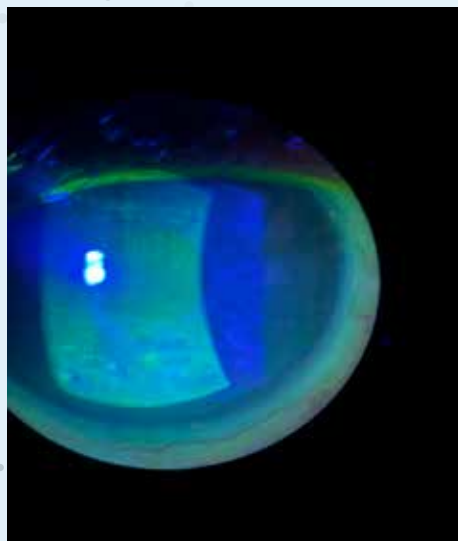


Figura 1. Imagen de la córnea con fluorescencia positiva obtenida durante la exploración con fluoresceína. Con permiso de la paciente

BIBLIOGRAFÍA:

1. Shah PV, Zhu L, Kazi A, Zhu A, Shalshin A. The Correlation Between Non-Invasive Ventilation Use and the Development of Dry Eye Disease. *Cureus*. 2021 Sep 25;13(9):e18280. doi: 10.7759/cureus.18280. PMID: 34722058; PMCID: PMC8544903.
2. Harrison W, Pence N, Kovacich S. Anterior segment complications secondary to continuous positive airway pressure machine treatment in patients with obstructive sleep apnea. *Optometry*. 2007 Jul;78(7):352-5. doi: 10.1016/j.optm.2006.12.015. PMID: 17601573.
3. Porta R, Comini L, Barbano L, Bianchi L, Vitacca M. A case of obstructive sleep apnea syndrome associated with floppy eyelid syndrome: positive effect of CPAP therapy. *Monaldi Arch Chest Dis*. 2017 May 18;87(1):766. doi: 10.4081/monaldi.2017.766. PMID: 28635199.

