

# QUERATOCONJUNTIVITIS POR MONKEYPOX

17 CASOS CLÍNICOS



## INTRODUCCIÓN

Paciente **varón de 37 años, que consultó por eritema conjuntival, fotofobia, dolor y secreción mucosa en ojo izquierdo (OI) de una semana de evolución.** Había regresado de un viaje a EE. UU. una semana antes, coincidiendo con el inicio de los síntomas. No presentó síntomas sistémicos. Negaba contactos sexuales de riesgo.

No había recibido la vacuna frente a viruela en la infancia.

La AV fue de 20/20 y 20/40 OD y OI, respectivamente. La BMC reveló conjuntivitis, limbitis atípica, queratitis, úlceras corneales, secreción mucosa y membranas conjuntivales (**Figura 1**).

Se inició tratamiento empírico con colirio de ofloxacino (1 gota 4 veces al día) y pomada de ciprofloxacino (1 aplicación por la noche) que se reemplazó a las 48 horas, por escasa mejoría, por colirios reforzados de vancomicina y ceftazidima en pauta horaria y ciprofloxacino por vía oral (PO), además de hidratación intensiva con gotas de hialuronato sódico al 0,15 % (Puro) 6 veces al día. No hubo crecimiento bacteriano en las muestras conjuntivales. Se realizó PCR para VHS 1 y 2, VVZ, ETS (*Chlamydia trachomatis* y *Neisseria Gonorrhoeae*) y serología para VIH, las cuales resultaron negativas.

Dos días después, el paciente presentó una lesión cutánea maculopapular en el canto externo del OI y refería una lesión similar en el dorso de la mano ipsilateral que resolvió espontáneamente. Se incluyó infección por *monkeypox* (*mpox*) en el diagnóstico diferencial y se realizó PCR de la lesión cutánea y secreción conjuntival, las cuales fueron positivas (**Figura 2**).

Ante la falta de abastecimiento de tecovirimat en nuestro centro, se inició tratamiento empírico con valaciclovir 500 mg PO cada 12 horas y colirio de ofloxacino 1 gota 4 veces al día, colirio de insulina 1 gota 3 veces al día e hidratación abundante con lágrimas artificiales de hialuronato sódico al 0,15 % (Puro) 6 veces al día y gel oftálmico de carbómero y dexpantenol (Puro Epithel) por las noches.

El tratamiento se mantuvo durante tres semanas, lo que resultó en la reepitelización de la úlcera corneal y la resolución de la conjuntivitis y limbitis. El paciente desarrolló epitelopatía secundaria a insuficiencia limbar, para lo cual se inició la administración de suero autólogo (1 gota 4 veces al día).

Tres semanas después, se repitió la PCR para *mpox* que fue negativa, resolvieron los síntomas y presenta un leucoma paracentral difuso, a pesar de lo cual su agudeza visual mejor corregida (AVMC) es de 20/20 en ambos ojos (**Figura 3**).

## PRUEBAS DIAGNÓSTICAS REALIZADAS

- » **PCR para VHS 1 y 2, VVZ, ETS (*Chlamydia trachomatis*, *Neisseria Gonorrhoeae*, *Trichomonas vaginalis*, *Mycoplasma genitalium*): negativas.**
- » **Serología para VIH: negativa.**
- » **PCR para *monkeypox* en muestra de lesión cutánea y secreción conjuntival: positivas (29/7/22). PCR para *monkeypox* en muestra de secreción conjuntival: negativa (18/8/22).**

## TRATAMIENTO PRESCRITO

- » **Puro (hialuronato sódico al 0,15 %) y Puro Epithel (carbómero 0,3 % + dexpanthenol 5 %).**
- » **Colirio de ofloxacino y pomada de ciprofloxacino:** tratamiento inicial, en fase de esterilización, con escasa mejoría, por lo que se sustituyeron por colirios reforzados de vancomicina y ceftazidima en pauta horaria y ciprofloxacino por vía oral. Debido a la ausencia de crecimiento bacteriano en los cultivos realizados, se suspendieron los colirios reforzados y el antibiótico por vía oral.
- » **Valaciclovir oral:** ante la sospecha de infección vírica, no se ha demostrado su utilidad en infecciones por *mpox*.<sup>1,2</sup>
- » **Colirio de dexametasona:** con mejoría de la limbitis y conjuntivitis.
- » **Colirio de insulina y suero autólogo:** para la úlcera corneal persistente y la insuficiencia limbar secundaria. Con resolución de la primera.

## CONCLUSIONES

Se han reportado casos de conjuntivitis, blefaritis y queratitis secundarios a infección por *mpox*, con grados variables de gravedad y secuelas.<sup>3,4,5,6</sup>

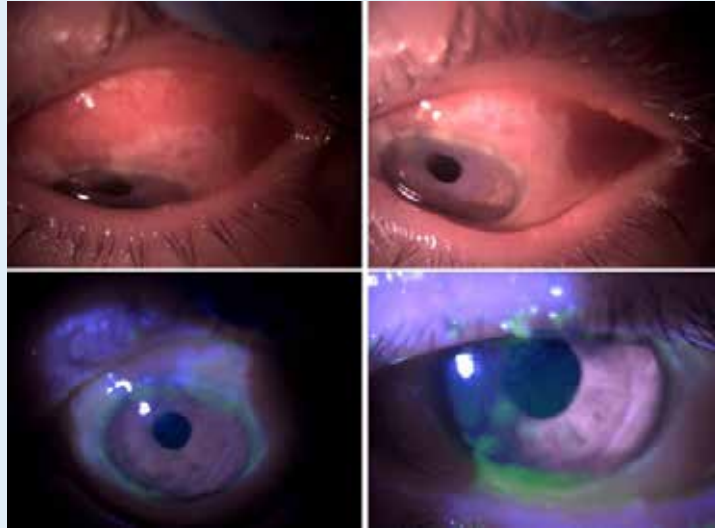
En algunos pacientes con infección por *mpox*, las manifestaciones oftalmológicas preceden a las manifestaciones cutáneas, lo que puede retrasar el diagnóstico y tratamiento.<sup>1,5,8</sup>

En algunos casos, como el nuestro, la infección puede provocar insuficiencia limbar, con úlceras corneales persistentes secundarias.

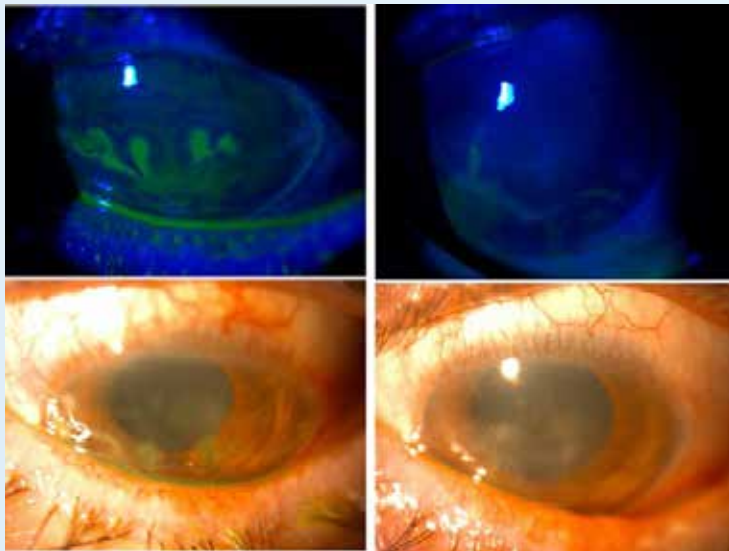
Hasta ahora se han usado antivirales (tecovirimat, cidofovir, brincidofovir, trifluridina e inmunoglobulinas). Entre estos, el tecovirimat es el más utilizado. Ha demostrado resultados prometedores en personas con enfermedad progresiva y un mejor perfil de seguridad que otros medicamentos. Los datos disponibles son limitados y los ensayos controlados aleatorizados pueden agregar evidencia valiosa.<sup>1,2</sup>

Hasta donde sabemos, los casos reportados en la literatura, con afectación ocular secundaria a infección por *mpox* han recibido tratamiento específico, la mayoría de ellos con tecovirimat.<sup>1,2,6</sup>

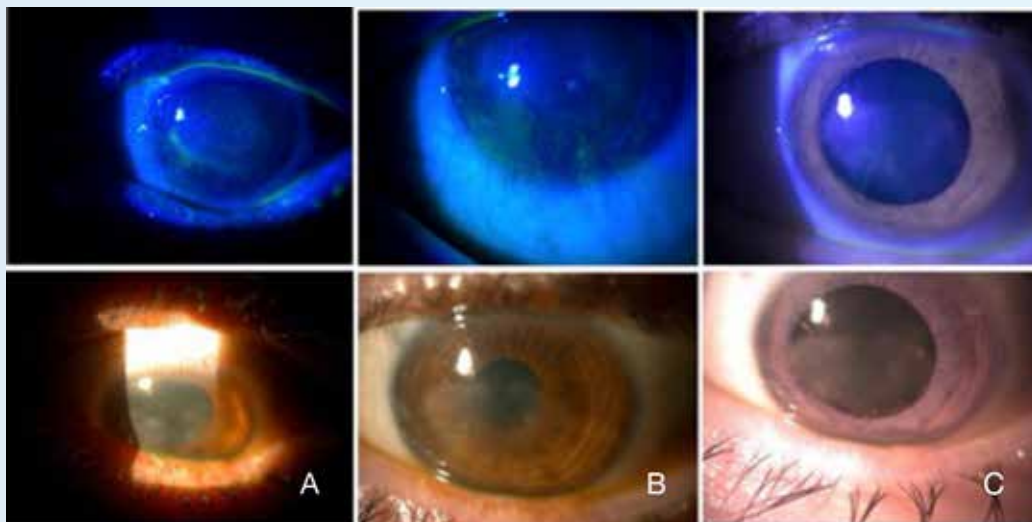
**Presentamos un caso raro, de un paciente inmunocompetente, sin ningún tratamiento específico para *mpox*, con resolución de las lesiones corneales y conjuntivales con hidratación intensiva y la administración de factores de crecimiento (colirio de insulina y suero autólogo), con muy buena evolución.**



**Figura 1.** Presentación inicial del paciente con limbitis atípica, úlceras corneales y membranas conjuntivales



**Figura 2.** Evolución del paciente. Las úlceras corneales confluyeron, con lo que presentaba un defecto sugestivo de infección vírica



**Figura 3.** Evolución del paciente a tres semanas de la presentación inicial. Desarrollo de insuficiencia limbar con epitelopatía secundaria (A,B). Actualmente presenta AVMC de 20/20 en AO (C)

**BIBLIOGRAFÍA:**

1. Benatti SV, Venturelli S, Comi N, Borghi F, Paolucci S, Baldanti F. Ophthalmic manifestation of monkeypox infection. *Lancet Infect Dis* [Internet]. 2022 [quoted 21 Oct 2022];22(9):1397. Available in: [https://www.thelancet.com/journals/laninf/article/PIIS1473-3099\(22\)00504-7/fulltext](https://www.thelancet.com/journals/laninf/article/PIIS1473-3099(22)00504-7/fulltext)
2. Shamim MA, Padhi BK, Satapathy P, Veeramachaneni SD, Chatterjee C, Tripathy S, et al. The use of antivirals in the treatment of human monkeypox outbreaks: a systematic review. *Int J Infect Dis* [Internet]. 2023;127:150–61. Disponible en: <http://dx.doi.org/10.1016/j.ijid.2022.11.040> Lamas-Francis D, Treviño M, Pérez-Freixo H, Martínez-Perez L, Touriño R, Rodríguez-Ares T. Corneal Ulcer due to Monkeypox Infection. *Ocul Immunol Inflamm*. 2022 Dec 12:1–3. doi: 10.1080/09273948.2022.2153343. Epub ahead of print. PMID: 36508689.
3. Adler H, Gould S, Hine P, Snell LB, Wong W, Houlihan CF, et al. Clinical features and management of human monkeypox: a retrospective observational study in the UK. *Lancet Infect Dis* [Internet]. 2022;22(8):1153–62. Available in: [http://dx.doi.org/10.1016/S1473-3099\(22\)00228-6](http://dx.doi.org/10.1016/S1473-3099(22)00228-6)
4. Milligan AL, Koay S-Y, Dunning J. Monkeypox as an emerging infectious disease: the ophthalmic implications. *Br J Ophthalmol* [Internet]. 2022;bjo-2022-322268. Available in: <http://dx.doi.org/10.1136/bjo-2022-322268>
5. Abdelaal A, Reda A, Hassan AR, Mashaal A, Abu Serhan H, Katamesh BE, Abdelazeem B, Mohanty A, Padhi BK, Rodriguez-Morales AJ, Sah R. Monkeypox-Associated Manifestations and Complications Involving the Eye: A Systematic Review and Meta-Analysis of Previous and Current Outbreaks. *Asia Pac J Ophthalmol (Phila)*. 2023 May-Jun 01;12(3):326–337. doi: 10.1097/APO.0000000000000608.
6. Kumar N, Acharya A, Gendelman HE, Byraredddy SN. The 2022 outbreak and the pathobiology of the monkeypox virus. *J Autoimmun* [Internet]. 2022;131(102855):102855. Available in: <http://dx.doi.org/10.1016/j.jaut.2022.102855>
7. Cash-Goldwasser S, Labuda SM, McCormick DW, Rao AK, McCollum AM, Petersen BW, et al. Ocular Monkeypox – United States, July–September 2022. *MMWR Morb Mortal Wkly Rep* [Internet]. 2022 [quoted 21 Oct 2022];71(42). Available in: <https://www.cdc.gov/mmwr/volumes/71/wr/mm7142e1.htm>
8. Ly-Yang F, Miranda-Sánchez A, Burgos-Blasco B, Fernández-Vigo JI, Gegúndez-Fernández JA, Díaz-Valle D. Conjunctivitis in an individual with Monkeypox. *JAMA Ophthalmol* [Internet]. 2022;140(10):1022–4. Available in: <http://dx.doi.org/10.1001/jamaophthalmol.2022.3743>

