

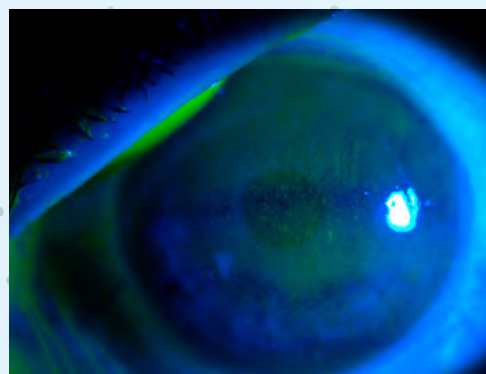
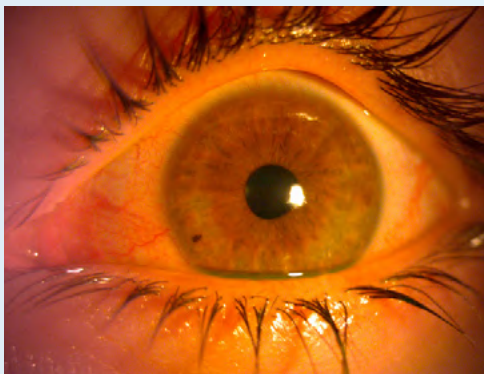# QUERATITIS ACTINICA POR GRABADORA LÁSER DE METALES: A PROPÓSITO DE UN CASO

## INTRODUCCIÓN

Paciente **varón de 29 años, sin antecedentes patológicos ni oftalmológicos de interés que acude a urgencias de oftalmología por presentar ambos ojos rojos, fotofobia, sensación de cuerpo extraño y ardor.** Como único antecedente a destacar refiere el día antes haber estado en el trabajo utilizando una grabadora láser de metales sin utilizar las gafas de protección correspondientes. El paciente refiere haber realizado esta práctica con anterioridad en repetidas ocasiones sin presentar molestias posteriores a la utilización de la máquina láser.

## EXPLORACIÓN

A la exploración con biomicroscopía se observa hiperemia conjuntival mixta en ambos ojos, córneas transparentes que a la tinción con fluoresceína muestran queratitis punteada superficial holocorneal con afectación más severa del ojo izquierdo. Presenta una cámara anterior formada con Tyndall negativo, así como reacción folicular en conjuntiva tarsal superior e inferior, sin membranas ni restos de cuerpos extraños en fondos de saco. El paciente presenta una agudeza visual de 0,9 en ojo derecho y 0,8 en ojo izquierdo.



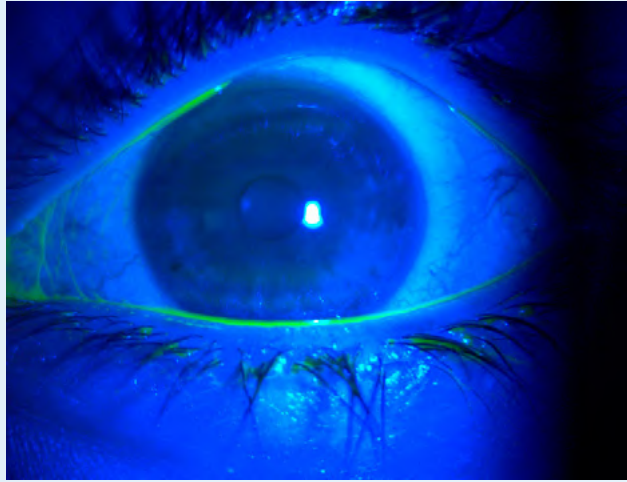
**Figuras 1 y 2.** Se observa la queratitis punteada superficial en ojo izquierdo con tinción de fluoresceína y luz azul, en el momento en el que el paciente acudió a urgencias

## TRATAMIENTO Y EVOLUCIÓN

Ante el cuadro presentado por el paciente, se decide como tratamiento en ambos ojos Puro Lágrimas cada 2 horas durante el día y aplicación de Puro Epithel por la noche antes de ir a dormir hasta la visita de control a las 48 horas.

En la visita de control, el paciente refiere una mejoría significativa de la sintomatología. En la exploración con biomicroscopía se observa una conjuntiva clara en ambos ojos, córneas transparentes sin presencia de queratitis a la tinción con fluoresceína. La agudeza visual es de la unidad en ambos ojos.

Ante la gran mejoría del paciente le planteamos que continúe usando Puro Lágrimas a demanda durante, al menos, una semana.



**Figura 3.** Se puede apreciar la evolución de la queratitis del paciente en la visita de control a las 48 horas de haber empezado el tratamiento donde se observa la desaparición de la queratitis en ojo izquierdo con tinción de fluoresceína y luz azul

## CONCLUSIONES

La radiación ultravioleta produce daño tisular fototérmico y fotomecánico que deriva en apoptosis celular, daño en el ADN y acúmulo de radicales libres reactivos produciendo a nivel corneal la queratitis actínica. Las dos causas más frecuentes son los reflejos excesivos de UVB ya sea en ambientes naturales como en la ceguera de la nieve o exposición artificial en los soldadores.<sup>1</sup> Los principales síntomas de la fotoqueratitis son la sensación de cuerpo extraño, fotofobia y lagrimeo. Estos son producidos por la pérdida y daño de células epiteliales de la superficie ocular, que puede dar lugar a edema corneal, haze y pérdida de agudeza visual.<sup>2</sup> like the skin, is highly exposed to ultraviolet radiation (UVR

La película lagrimal juega un papel muy importante en la superficie ocular, por su efecto inmune protector y proveedor de nutrientes.

El tratamiento suele ser con lágrimas artificiales, gel o pomada hidratante y en algunos casos se puede asociar también antibiótico tópico, de elección eritromicina pomada cada 6 horas. La analgesia oral se puede usar también para tratar los síntomas hasta la reepitelización corneal.<sup>3</sup>

Hay dos grandes puntos a destacar de este caso clínico. El primero, es la gran importancia que tiene el uso de las gafas de protección contra los rayos ultravioletas en personas que trabajan expuestas a altas radiaciones de este tipo, ya sean provenientes del sol o de una fuente artificial como por ejemplo soldaduras o grabadoras láser. Nuestro papel como médicos oftalmólogos es fomentar la utilización de los equipos de protección ocular por parte de trabajadores expuestos a posibles traumatismos mecánicos, químicos o lumínicos para así evitar patología corneal que puede llegar a ser de gravedad.

En segundo lugar, se aprecia de forma clara la gran importancia de la hidratación en el manejo de la patología en superficie ocular. En este caso, el paciente ha presentado prácticamente una curación completa de su fotoqueratitis en 48 horas utilizando exclusivamente tratamiento lubricante, en este caso en concreto Puro Lágrima y Puro Epithel.

**BIBLIOGRAFÍA:**

1. Chen KK-W, Hsieh SM-T, Chang H-H, et al. Diagnosis of Photokeratitis by Tear Ferning Using a Novel Set of SK Grading Criteria in a UVB-Induced Mouse Model. *Transl Vis Sci Technol* 2023; 12: 25.
2. Delic NC, Lyons JG, Di Girolamo N, et al. Damaging Effects of Ultraviolet Radiation on the Cornea. *Photochem Photobiol* 2017; 93: 920–929.
3. Bagheri, N, Wajda, B, Calvo C, Durrani A. (Eds.) (2016). *The wills eye manual: Office and emergency room diagnosis and treatment of eye disease* (7th ed.).

