

EL SÍNDROME DEL PÁRPADO FLÁCIDO, LA CONJUNTIVITIS DE LA NOCHE

INTRODUCCIÓN

Paciente **varón de 79 años que refiere dolor tipo alteración de la agudeza visual que mejora con el parpadeo, sensación de arenillas de predominio matutino y ojo rojo con secreción** de 2 semanas de evolución. Tras haber acudido a su médico de atención primaria es diagnosticado de conjuntivitis y tratado con tobramicina colirio 3 veces al día durante 1 semana. Ante la falta de resolución de los síntomas, el paciente acude a la consulta de urgencias de nuestro hospital.

Antecedentes personales sistémicos: no alergias medicamentosas. EPOC. Dice ser roncador y emplear CPAP por SAOS. Duerme sobre el lado izquierdo.

Antecedentes oftalmológicos: antecedentes de queratouveítis herpética hace años, no cirugías oftalmológicas. Actualmente, dice no estar con ningún tratamiento oftalmológico.

Exploración:

- » **MAVC:** 0.8 en OD y 0.4 en OI.
- » **PIO:** 17/18.
- » **Lámpara de hendidura:** párpado inferior laxo con ectropión que deja una exposición escleral de 2 mm en ambos ojos. Párpado superior flácido (*Figura 1*) con reacción tarsal de predominio superotemporal en ambos ojos (*Figura 2*), más marcada en ojo izquierdo que en el derecho. Al mandar cerrar los ojos, fenómeno de Bell negativo. Hiperemia conjuntival en ambos ojos y conjuntivocalasia importante. Córnea transparente con QPS bilateral marcada (*Figura 2*). No signos de actividad en cámara anterior. Cristalino con facoesclerosis.

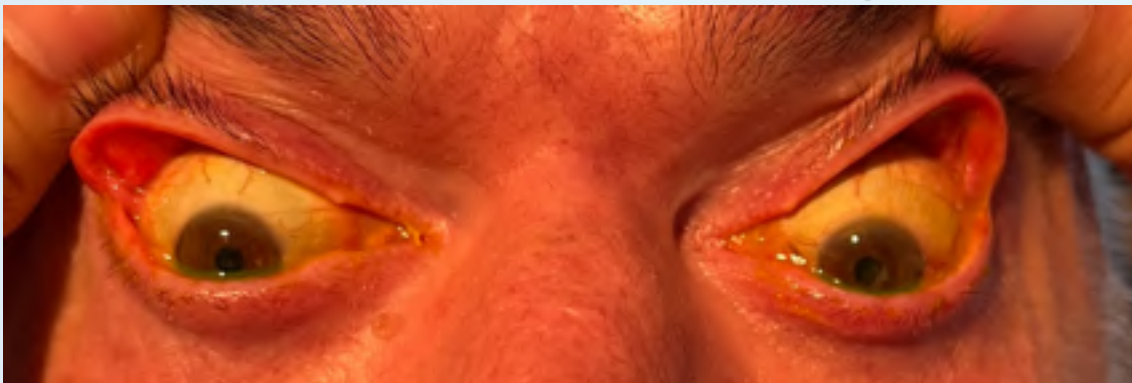


Figura 1. Nótese la importante flacidez palpebral típica del síndrome de párpado flácido (Floppy Eyelid Syndrome)

TRATAMIENTOS PRESCRITOS

Puro Protect por la noche y **lágrima artificial Puro** 5 veces al día. Hidrocortisona, inicialmente 4 veces al día para ir descendiendo según evolución.

En el control para seguimiento a 5 días tras la visita a urgencias, el paciente refiere mejoría importante, pero necesitar el empleo constante de lágrimas artificiales. Para mejoría sintomatológica del mismo, se decide cambiar el Puro lágrima por **Puro Epithel** 3 veces al día.

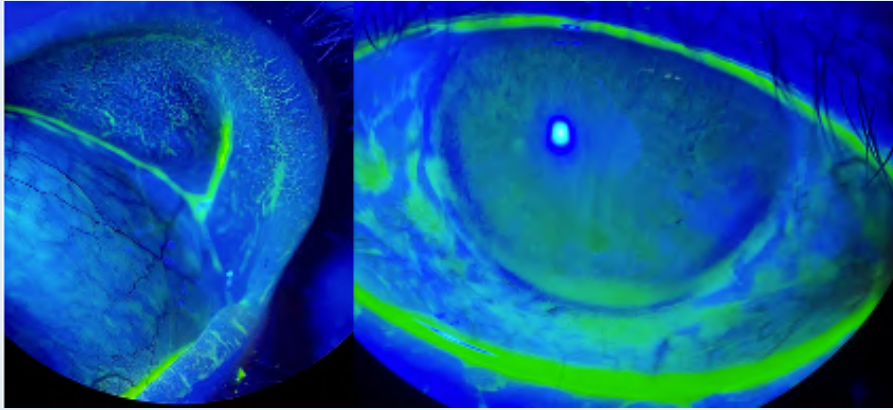


Figura 2. A la izquierda observamos una marcada reacción tarsal y conjuntivocalasia, mientras que a la izquierda una QPS difusa y una importante alteración del fluorograma

PRUEBAS COMPLEMENTARIAS

En la cita de seguimiento a los 5 días, se decide realizar **OCULUS Keratograph® 5M** para un correcto seguimiento de la evolución del paciente. Conviene remarcar la reducción de la hiperemia conjuntival en el momento de la realización de esta prueba con respecto a la presentada por el paciente en el momento de la consulta. En la prueba realizada (*Figura 3.1*) se observa un menisco aumentado (0.67 a 0.75 mm según el punto de medición), un NIKBUT no muy alterado (cabe recordar que el paciente ya llevaba 5 días en tratamiento) y una hiperemia conjuntival media. La meibografía, además, reflejaba un grado 2 de borramiento.

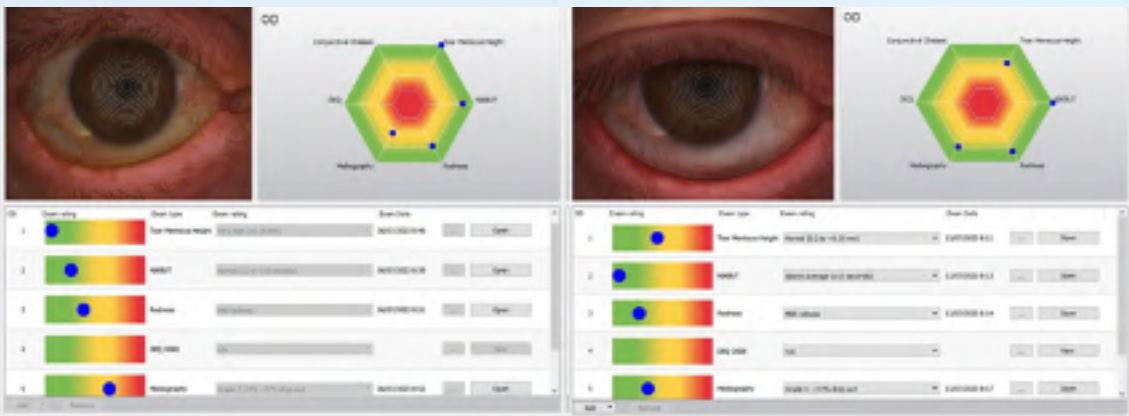


Figura 3.1.

Figura 3.2.

SEGUIMIENTO POSTERIOR

A los 15 días tras el inicio del cuadro, el paciente refiere una reducción importante en los síntomas percibidos. A la lámpara de hendidura observamos una mejoría de la tinción corneal (**Figura 4**) inicial así como menor reacción tarsal. El Keratograph® en este momento (**Figura 3.2**) presenta una mejoría en el NIKBUT, el enrojecimiento y la meibografía. Por su parte, el menisco corneal se sitúa en valores de 0.32 a 0.35 según la zona de medición.

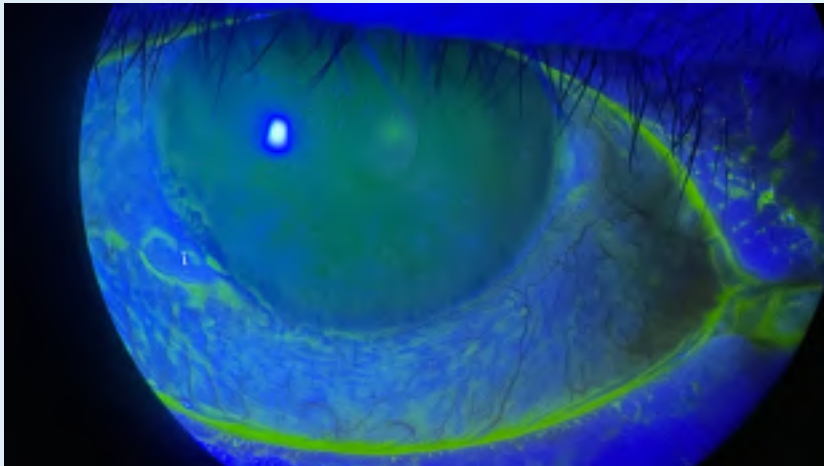


Figura 4. Nótese la desaparición de la QPS respecto a previas

CONCLUSIONES

El síndrome del párpado flácido se define como una hiperlaxitud del párpado con conjuntivitis palpebral reactiva. Tiene una prevalencia de entre 3,8 % a 15 % (1-3) según lo descrito por la literatura aunque probablemente esta esté infraestimada. La clínica de conjuntivitis, asociada a irritación ocular y en ciertas ocasiones secreción, hace que en muchos casos (como en el previamente descrito) pueda ser confundido con una conjuntivitis infecciosa. Resultan claves en su diagnóstico diferencial la presencia de otras enfermedades oculares y sistémicas, en particular el queratocono (4) y la apnea obstructiva del sueño (1-3).

Su manejo es complejo, de tal modo que debemos corregir, por un lado, los factores que lo desencadenan, y por otro, tratar la clínica secundaria (5).

La base terapéutica es la protección de la superficie ocular durante la noche, ya pueda ser con geles nocturnos densos (como es el caso del **Puro Protect**) o incluso con protectores oculares nocturnos. Existen además otros elementos que implican un mayor daño mecánico durante el sueño y que, por lo tanto, debemos tener en cuenta. El hecho de dormir de lado ha sido asociado a un empeoramiento de la superficie ocular sobre el ojo en contacto con la almohada por lo que podemos sugerir dormir en decúbito supino (2) o simplemente un tratamiento más agresivo sobre ese ojo que suele ser el más afectado (en nuestro caso el izquierdo).

El hecho de presentar un fenómeno de Bell negativo, por otro lado, implica que la córnea quedará más expuesta y por lo tanto la clínica presentada por el paciente será mayor. En nuestro caso, el empleo de **Puro Protect** antes de ir a dormir y las recomendaciones de evitar una posición de decúbito lateral supusieron

una mejoría importante en la clínica referida por el paciente, así como en las pruebas objetivas (menor reacción tarsal, reducción de la QPS y mejoría en los parámetros de Keratograph®). Además, no debemos olvidar la importancia de un correcto ajuste de la CPAP en aquellos pacientes que emplean tal dispositivo durante las horas de sueño (2); frenar una fuga de aire de una CPAP mal ajustada puede suponer un cambio sintomatológico capital en los individuos afectados por lo que una interconsulta a neumología no debe ser descartada para un correcto manejo.

Por otro lado, no debemos olvidar que las alteraciones a nivel palpebral generan exposición diurna. Es importante descartar un ectropión, así como una exposición escleral importante asociada que generará una evaporación importante de la película lagrimal (como en nuestro caso). Las lágrimas artificiales resultan útiles para el manejo de este punto, sin embargo, es común que estos pacientes precisen el empleo reiterado de este tipo de colirios de tal modo que pueda afectar a su calidad de vida. Es por ello, por lo que el empleo de pomadas que protegen e hidratan el ojo sin alterar en demasiada cuantía la agudeza visual como el **Puro Epithel**, resulta interesante. En nuestro caso, el paciente del estudio refirió estar más cómodo con el empleo de este formato gel así como una mejoría en sus síntomas diurnos, aumentando con ello su calidad de vida percibida.

Por último, debemos recordar que el manejo quirúrgico es siempre una opción en aquellos pacientes que no respondan al tratamiento médico descrito.

BIBLIOGRAFÍA:

1. Chambe J, Laib S, Hubbard J, Erhardt C, Ruppert E, Schroder C, et al. Floppy eyelid syndrome is associated with obstructive sleep apnoea: a prospective study on 127 patients. *J Sleep Res.* 2012;21(3):308-15.
2. Kadyan A, Asghar J, Dowson L, Sandramouli S. Ocular findings in sleep apnoea patients using continuous positive airway pressure. *Eye (Lond).* 2010;24(5):843-50.
3. Muniesa MJ, Huerva V, Sánchez-de-la-Torre M, Martínez M, Jurjo C, Barbé F. The relationship between floppy eyelid syndrome and obstructive sleep apnoea. *Br J Ophthalmol.* 2013;97(11):1387-90.
4. Culbertson WW, Tseng SC. Corneal disorders in floppy eyelid syndrome. *Cornea.* 1994;13(1):33-42.
5. Salinas R, Puig M, Fry CL, Johnson DA, Kheirkhah A. Floppy eyelid syndrome: A comprehensive review. *Ocul Surf.* 2020;18(1):31-9.

