

CARCINOMA ESCAMOSO CONJUNTIVAL INFILTRANTE.

LA IMPORTANCIA DEL TRATAMIENTO ETIOLÓGICO Y SINTOMÁTICO

INTRODUCCIÓN

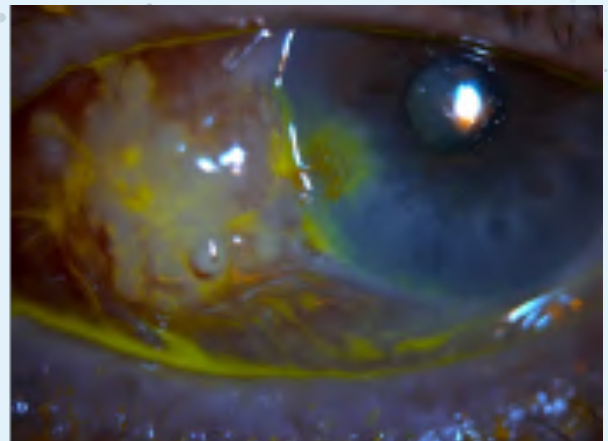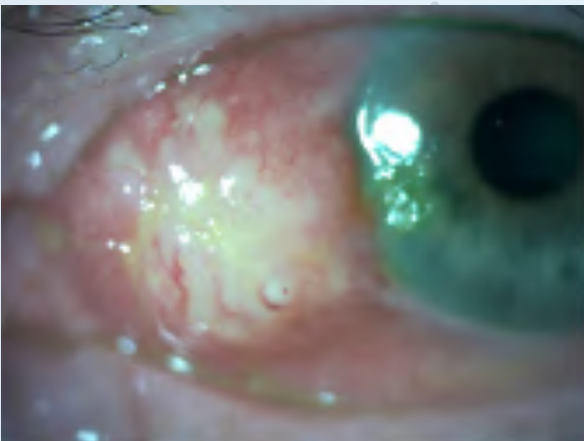
Varón de 88 años, con antecedentes personales de atrofia óptica bilateral de etiología desconocida y catarata madura en ambos ojos, motivo por el cual estaba en lista de espera para cirugía de facoemulsificación.

Acude a urgencias de nuestro centro por presentar una lesión conjuntival en su ojo izquierdo, de unas 5 semanas de crecimiento, que había mejorado parcialmente con colirios antiinflamatorios prescritos por su médico de atención primaria, pero que ahora presentaba dolor, irritación y enrojecimiento en dicho ojo, que no cedía.

Su agudeza visual (AV) era de movimiento de manos en ambos ojos, debido a la presencia de catarata N8 y N7 en sus ojos derecho e izquierdo respectivamente, siendo su AV previa a la facoesclerosis de 0.05 y 0.1.

PRUEBAS DIAGNÓSTICAS REALIZADAS

- » **Biomicroscopía del segmento anterior:**
- » **OI:** tumoración conjuntival nasal prominente, indurada e hiperémica con superficie algo queratósica que alcanzaba limbo sin sobrepasarlo y un Dellen corneal adyacente (Figuras 1 y 2).
- » **Pio:** normal.
- » **Fondo de ojo:** sin nuevos hallazgos significativos.



(Figuras 1 y 2). Imágenes tomadas de la lesión en nuestra consulta, con lámpara de hendidura con y sin tinción de fluoresceína

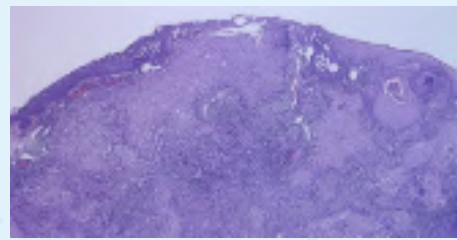
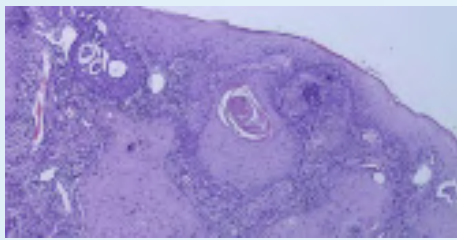
TRATAMIENTO PRESCRITO

En un primer momento, se indicó oclusión ocular 24 horas con pomada antibiótica. Posteriormente, se pautó tratamiento lubricante intensivo con lágrimas artificiales Puro durante el día cada 2 horas y Puro Epithel Gel al acostarse durante 15 días, resolviéndose así el adelgazamiento corneal. El tratamiento lubricante con lágrimas artificiales Puro se mantuvo tras la resolución del Dellen, durante 5-6 veces al día, para mantener la superficie ocular lo más conservada posible de cara a la cirugía de exéresis.

Sin demora, se llevó a cabo una exéresis amplia de la lesión por fuera de los bordes objetivables de la misma, ante la sospecha de una estirpe celular maligna (1 mm limbar y 2-3 mm resto). La superficie fue restaurada mediante un autoinjerto conjuntival de amplio tamaño del mismo ojo, y adhesión con adhesivo tisular al lecho receptor.

Al día siguiente del acto quirúrgico, el área de la conjuntiva superior donante y nasal receptora presentan buen aspecto, con autoinjerto bien posicionado y bordes bien adheridos, sin Dellen ni erosiones corneales.

El informe anatomopatológico de la muestra enviada reveló un carcinoma escamoso infiltrante (Figuras 3 y 4), que sobrepasaba la membrana basal e infiltración estromal, con bordes de resección afectados, motivo por el cual se inició tratamiento inmunoterápico con interferón alfa 2- β tópico a dosis de 1 millón de UI/ml 4 veces al día, durante 2 meses. Este colirio se preparó con fórmula magistral en la farmacia de nuestro hospital y fue acompañado de nuevo de hidratación con lágrimas artificiales Puro.



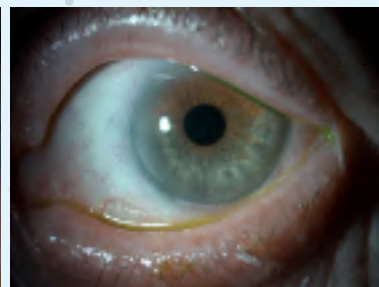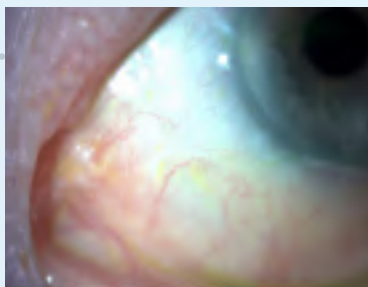
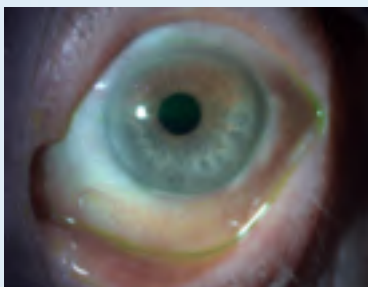
(Figuras 3 y 4). Imágenes de corte histológico cedidas por el Servicio de Anatomía Patológica de nuestro hospital.
Diagnóstico: **biopsia lesión conjuntival izquierda: carcinoma escamoso infiltrante**

CONCLUSIONES

El paciente fue seguido de manera rutinaria después del diagnóstico y del tratamiento, encontrándose bien en todo momento y sin presencia de signos o síntomas de recidiva tumoral ni efectos secundarios derivados de la medicación o la cirugía. Fue intervenido de cataratas en ambos ojos, con leve mejoría de su AV, siendo de CD a 50 cm en OD y 0.1 en OI.

28 meses después del tratamiento quirúrgico, el aspecto de la superficie ocular se mantiene estable, gracias al tratamiento lubricante coadyuvante que se siguió de manera intensiva y constante por nuestro paciente (Figuras 5, 6 y 7).

Siguen sin observarse evidencias de recidiva tumoral ni efectos locales secundarios al tratamiento con colirio de interferón alfa 2- β .



(Figuras 5, 6 y 7). Imágenes de la superficie ocular del paciente 28 meses después de la cirugía, tras el tratamiento con colirio de interferón alfa 2- β durante 2 meses e hidratación intensiva

BIBLIOGRAFÍA:

1. Neoplasia escamosa de la superficie ocular [Internet]. FacoElche.com. 2018 [cited 2022 Nov 9].
2. Verdaguer P, Fideliz de la Paz M, Álvarez de Toledo JP, Barraquer RI. Interferón alfa 2- β , queratectomía parcial y trasplante de membrana amniótica para el tratamiento de un carcinoma escamoso conjuntival recidivante. Archivos de la Sociedad Española de Oftalmología [Internet]. 2011 May [cited 2022 Nov 9];86(5):154-7.
3. Gurnani B, Kaur K. Ocular Surface Squamous Neoplasia [Internet]. PubMed. Treasure Island (FL): StatPearls Publishing; 2022.

