



OJO SALADO: UN CASO CLÍNICO DE QUERATITIS INDUCIDA POR PISCINAS DE AGUA SALADA

INTRODUCCIÓN

Presentamos a una **paciente de 18 años, no usuaria de lentes de contacto y sin antecedentes personales de interés, que acude a urgencias por la noche presentando dolor en ambos ojos tras bañarse en una piscina de agua salada.** Aunque no es la primera vez que experimenta esta sintomatología, en esta ocasión ha decidido buscar atención oftalmológica debido a un incremento de dolor después de abrir los ojos de forma intermitente bajo el agua. Este caso clínico destaca la importancia de la evaluación y manejo adecuados de la queratitis asociada a las piscinas de agua salada, así como la necesidad de educar a los pacientes sobre las precauciones necesarias para proteger la salud ocular durante las actividades acuáticas.

EXPLORACIÓN

Se llevó a cabo una biomicroscopia ocular donde se observó una leve hiperemia bulbar en ambos ojos, sin evidencia de reacción papilarsal. La córnea presentaba transparencia, aunque se apreciaron ciertas erosiones epiteliales, que se manifestaron de manera fluorescente tras la instilación de fluoresceína sódica y bajo la luz azul mostrando una imagen fluorpositiva (Figura 1). Además, se descartó la presencia de Tyndall en cámara anterior y de cuerpos extraños en sacos conjuntivales. Estos hallazgos clínicos y el resultado de la biomicroscopia ocular condujeron al diagnóstico final de erosiones epiteliales punteadas.

Es importante destacar que la presencia de erosiones aparentes después de la aplicación de fluoresceína sódica indicó la existencia de daño epitelial en la córnea, lo cual es característico de la queratitis relacionada con el contacto con piscinas de agua salada.

TRATAMIENTO

Debido a la erosiones punteadas epiteliales presentes, se estableció un enfoque terapéutico integral. Inicialmente se decidió aplicar cobertura profiláctica utilizando una pomada de tobramicina, un antibiótico aminoglucósido, cada 8 horas durante un periodo de 5 días. Esta elección se basa en las propiedades antibacterianas de la tobramicina, que ayudan a prevenir infecciones secundarias y promueven la cicatrización del epitelio corneal.

Además, se instruyó a la paciente sobre la importancia de mantener una hidratación adecuada para los ojos. Se recomendó el uso de lágrimas artificiales Puro para proporcionar una lubricación constante y aliviar la sequedad ocular asociada. Se aconsejó instilar las lágrimas artificiales con regularidad, especialmente después de periodos prolongados de exposición al agua salada. Se debe destacar la concentración de 0,15 % presente en Puro, ya que se ha visto que concentraciones entre 0,10 y 0,20 % proporcionan una mejora objetiva, alivio de los síntomas y mayor comodidad del paciente sin un desenfoque sustancial de la visión. Las concentraciones más altas de ácido hialurónico (>0,2 %) proporcionan un aumento de las quejas de visión borrosa, causando una pérdida significativamente mayor de la agudeza visual en comparación con la de 0,1 %. Esto está respaldado por un estudio que encontró un aumento de las aberraciones ópticas de alto orden y la dispersión de la luz hacia delante de la córnea durante cinco minutos tras instilar la composición de ácido hialurónico del 0,3 %⁽¹⁾.

Asimismo, se implementó el uso de un gel oftálmico nocturno, específicamente el gel Puro Epithel, para proporcionar una protección y regeneración adicionales durante las horas de descanso. Este gel oftálmico es conocido por sus propiedades hidratantes y protectoras por la presencia de carbómero al 0,3 % y dexpanthenol al 5 %, y se indicó su uso indefinido para ayudar a restaurar la integridad del epitelio corneal

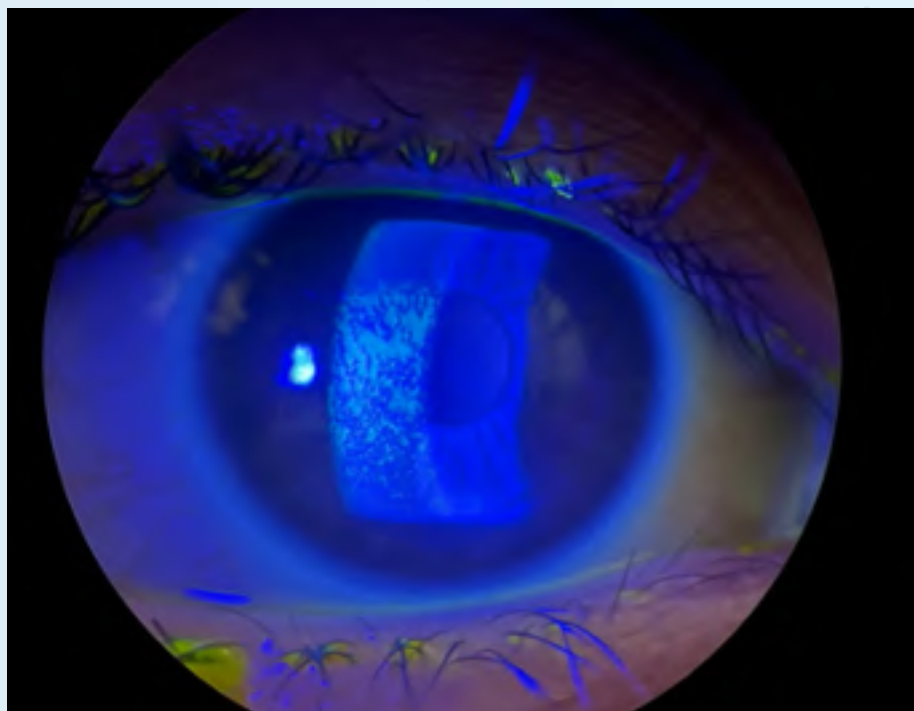
y reducir la molestia ocular durante la noche. El beneficio del carbómero es bien conocido en cuanto al alivio sintomático en ojo seco y a la mejora del tiempo de ruptura de la lágrima, que expresa la calidad y cantidad real de la película lagrimal⁽²⁾; Por otro lado, el dexpanthenol ha demostrado mejorar la disfunción de la barrera corneal⁽³⁾.

Es importante destacar que se debe realizar un seguimiento regular con el oftalmólogo para evaluar la respuesta al tratamiento y realizar ajustes según sea necesario. Además, se recomendó a la paciente evitar la exposición continua a las piscinas de agua salada hasta que los síntomas hayan desaparecido por completo, a fin de permitir una recuperación óptima del epitelio corneal. La prevalencia de agua salada en las piscinas está aumentando y, aunque produzcan menos irritación a nivel ocular que las piscinas de agua clorada⁽⁴⁾, se debe tener en cuenta que siguen siendo perjudiciales para el epitelio corneal como vemos en nuestro caso.

CONCLUSIONES

Cuando nos enfrentamos a lesiones del epitelio corneal en verano, además de la exploración clínica, es crucial recopilar una historia detallada del paciente, incluyendo antecedentes de exposición a piscinas de agua salada, síntomas previos y otros factores de riesgo como el uso de lentillas de contacto. Esto contribuye a un diagnóstico preciso y ayuda a determinar el enfoque terapéutico más adecuado. A las 2 semanas, el epitelio corneal se había regenerado, sin demostrar tinción con fluoresceína, y sus síntomas prácticamente habían desaparecido. Se resalta la necesidad de educar a los pacientes sobre las precauciones necesarias para proteger la salud ocular durante las actividades acuáticas, incluyendo el uso de gafas de natación y la limitación del tiempo de exposición al agua salada.

Imagen 1. Erosiones epiteliales fluoropositivas de distribución interpalpebral relacionadas con la exposición a agua salada. Con permiso de la paciente.



BIBLIOGRAFÍA:

1. Hynnekleiv L, Magno M, Vernhardsdottir RR, Moschowits E, Tønseth KA, Dartt DA, *et al.* Hyaluronic acid in the treatment of dry eye disease. *Acta Ophthalmologica*. diciembre de 2022;100(8):844-60.
2. Marner K, Møller PM, Dillon M, Rask-Pedersen E. Viscous carbomer eye drops in patients with dry eyes: Efficacy and safety. A randomized, open, cross-over, multicentre study. *Acta Ophthalmologica Scandinavica*. 27 de mayo de 2009;74(3):249-52.
3. Göbbels M, Groß D. Klinische Studie zur Wirksamkeit eines dexpanthenolhaltigen Tränenersatzmittels (Siccaprotect®) bei der Behandlung Trockener Augen. *Klin Monatsbl Augenheilkd*. agosto de 1996;209(08/09):84-8.
4. Rylander R, Victorin K, Sörensen S. The effect of saline on the eye irritation caused by swimming-pool water. *J Hyg*. septiembre de 1973;71(3):587-92.

