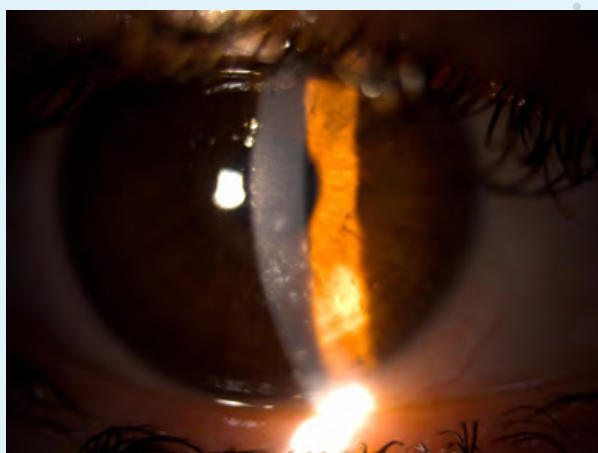
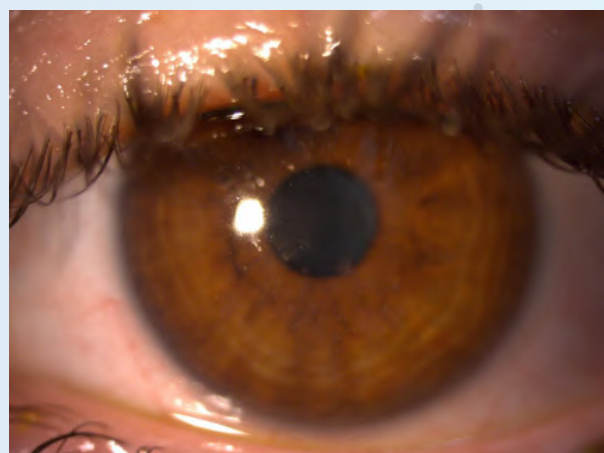
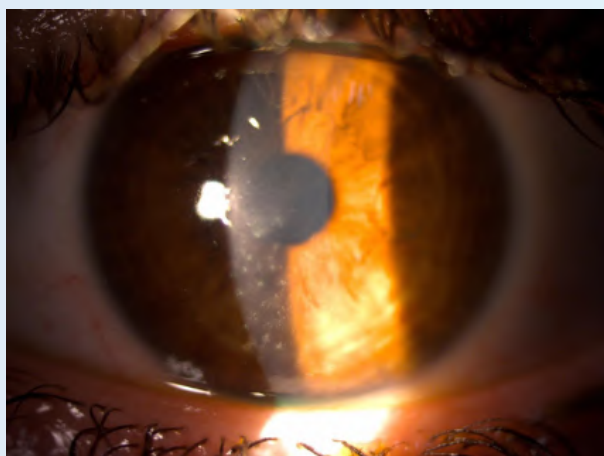

QUERATITIS DE THYGESON EN REMISIÓN TRAS TRATAMIENTO CON TACROLIMUS TÓPICO

INTRODUCCIÓN

La queratitis de Thygeson es una afección crónica que se caracteriza por la aparición de brotes y remisiones que pueden durar años o décadas. Características típicas de la enfermedad incluyen la presencia de múltiples lesiones corneales intraepiteliales de color grisáceo, con poca o ninguna participación de la conjuntiva. Aunque no se conoce con exactitud la causa de esta entidad, se ha sugerido que puede tener una asociación genética con el antígeno HLA-DR3, el cual se ha demostrado estar relacionado con respuestas inmunológicas. El tratamiento de esta enfermedad incluye como base el uso de lágrimas artificiales, a lo que se añaden corticosteroides tópicos, y en casos más graves, resistentes o que se precise disminuir el uso de corticoides, ciclosporina tópica o tacrolimus tópico. Es importante considerar la queratitis de Thygeson como un diagnóstico de exclusión en casos de queratopatía superficial *punctata* bilateral de larga duración.¹

Presentamos el caso de una paciente mujer de 29 años derivada de su centro de referencia para el estudio de patología corneal. No presenta antecedentes familiares ni personales de interés. A la exploración, se observan opacidades puntiformes flutest positivas en ambos ojos, que ocupan tercio inferior y parte del eje visual, en el patrón característico de la queratitis de Thygeson. La agudeza visual se ve afectada, siendo en ojo derecho de 0.4 que no mejora y en ojo izquierdo 0.2 que mejora a 0.3. No se encuentran otros hallazgos de patología ocular que justifiquen la pérdida de visión.



TRATAMIENTO

Para el tratamiento de la paciente, se indicó en un primer momento una pauta antiherpética, con valaciclovir oral 500 mg cada 12 horas 1 semana y posteriormente cada 24 horas hasta revisión, así como ganciclovir pomada oftálmica cada 6 horas/7 días, cada 8 horas/7 días, cada 12 horas/7 días y cada 24 horas/7 días. Asimismo, se añadió hidrocortisona tópica cada 6 horas en pauta descendente (de la misma forma que el ganciclovir).

En la revisión, un mes más tarde, la exploración corneal por biomicroscopía era similar. En ese momento, se decidió cambiar a un tratamiento con dexametasona tópica en pauta descendente, comenzando con 1 gota cada 6 horas, así como lágrimas artificiales Puro 5 veces al día y Puro Epithel antes de dormir.

En la siguiente revisión, un mes y medio después, el cambio sí fue llamativo. La córnea del ojo derecho ya presentaba un aspecto prácticamente normal, aunque en el ojo izquierdo sí persistían lesiones confluentes en hemicórnea superior. Se mantuvo el tratamiento igual, con pauta de dexametasona cada 8 horas, persistiendo la mejoría en la siguiente revisión. Sin embargo, al objetivarse un aumento de la presión intraocular (21 mmHg), se optó por añadir el tacrolimus colirio al 0,03 % 1 gota c/12 h, pudiendo disminuir la dexametasona también a 1 gota c/12 h.

En las siguientes revisiones, la paciente ha podido retirar la dexametasona sin recaídas, y mantiene ahora mismo tratamiento con tacrolimus 0,03 % 1 gota c/12 h, lágrimas Puro 5 veces al día y Puro Epithel por la noche. Ante un intento de retirar tacrolimus, la paciente sufrió un nuevo brote y fue preciso reintroducirlo. Actualmente, la paciente presenta una exploración de polo anterior completamente normal, sin lesiones, y una agudeza visual de 0.7 en ojo derecho y 0.16 que mejora a 0.9 en ojo izquierdo.

CONCLUSIONES

El tacrolimus tópico es eficaz para reducir la inflamación en la superficie ocular en pacientes con queratitis superficial *punctata* de Thygeson que no responden al tratamiento convencional con esteroides tópicos, resultando además útil como un agente ahorrador de esteroides, para evitar complicaciones que puedan poner en riesgo la visión. Sin embargo, aún se precisan más estudios prospectivos, randomizados, y controlados con placebo para seguir demostrando la eficacia de este fármaco para esta patología.²

BIBLIOGRAFÍA:

1. Priyadarshini SR, Roy A, Das S. Thygeson's superficial punctate keratopathy: A review and case series. Indian J Ophthalmol. 2021 Apr;69(4):806-811. doi: 10.4103/ijo.IJO_1624_20.
2. Shouhgy SS, Tabbara KF. Topical Tacrolimus in Thygeson Superficial Punctate Keratitis. Cornea. 2020 Jun;39(6):742-744. doi: 10.1097/ICO.0000000000002224.

